CORREÇÃO DA PROVA NACIONAL DE ACESSO

Parte I

PERGUNTA 1

Um homem de 60 anos é trazido ao serviço de urgência pelos bombeiros por paragem cardiorrespiratória uma hora após o almoço. Os bombeiros foram ativados para o socorrer em casa há 30 minutos. O doente encontra-se em manobras de reanimação cardiorrespiratória ligado a um DAE, há 15 minutos. O DAE deu indicação de «choque não recomendado». Segundo a família indica, o doente tem antecedentes de insuficiência renal crónica, tendo sido construída fistula recentemente. Aguardava início de diálise na próxima semana. Desconhece-se a medicação habitual. Qual dos seguintes é o mecanismo mais provável da paragem cardiorrespiratória?

A. Acidose metabólica
B. Hipercalcemia
C. Hipercaliemia
D. Hipovolemia
E. Tromboembolismo pulmonar

Área do conhecimento: Cardiologia
Chave oficial: C
Proposta Academia: C

Validação da afirmação correcta: Hipercaliemia - Trata-se de um doente com antecedentes de insuficiência renal crónica, já programado para iniciar diálise, com paragem cardiorrespiratória (PCR) em ritmo não desfibrilhável.O diagnóstico diferencial de PCR em assistolia ou atividade elétrica sem pulso inclui a exclusão de causas potencialmente reversíveis, nomeadamente hipo/hipercaliemia, hipotermia, acidose severa, hipoxia, intoxicação medicamentosa/drogas, hipovolemia, tamponamento cardíaco, pneumotórax, embolia pulmonar, enfarte agudo do miocárdio massivo.Tendo em conta os antecedentes pessoais de doença renal terminal, a hipercaliemia é o mecanismo mais provável. A hipercaliemia é um distúrbio hidroeletrolítico comummente associado a doença renal crónica, pelo que um doente em doença renal terminal programado para iniciar diálise tem uma grande probabilidade de desenvolver hipercaliemia e atingir níveis potencialmente ameaçadores de vida, evoluindo para PCR em assistolia.

Restantes alíneas:

A - Acidose metabólica

Comentário: Distúrbio comum na doença renal crónica avançada, mas geralmente é ligeira e raramente o pH <7.35, pelo que é uma causa improvável da PCR.

B - Hipercalcemia

Comentário: Distúrbio hidroeletrolítico associado a doença renal crónica, contudo a hipercalcemia é uma causa extremamente rara de PCR (nem a incluem no algoritmo!) e são necessários valores muito elevados (>15-20 mg/dl) para causas BAV completo e paragem cardíaca.

D - Hipovolemia

Comentário: Tratando-se de um doente com doença renal terminal a aguardar diálise, provavelmente estará hipervolémico e não hipovolémico.

E - Tromboembolismo pulmonar

Comentário: Apesar da TEP ser uma causa a ter em conta numa PCR em ritmo não desfibrilhável, tendo em conta os antecedentes do doente (apenas mencionam insuficiência renal, não há qualquer referência a fatores de risco para TEP) não será a causa mais provável.

PERGUNTA 2

Um homem de 61 anos vem à consulta por dificuldade na deglutição de sólidos e líquidos a nível da «garganta», desde há cinco meses, progressivamente mais intensa. Refere adicionalmente perda de peso de 3 kg desde há três meses. Nega tosse, rouquidão, ardor retrosternal ou dor torácica. Os antecedentes médicos incluem hipertensão arterial e fibrilação auricular. A medicação habitual inclui lisinopril, clortalidona e dabigatrano. Os sinais vitais são temperatura 36,3°C, frequência respiratória 19/min, frequência cardíaca 77/min e pressão arterial 129/88 mm Hg; SpO2 99% (ar ambiente). Ele tem 170 cm de altura e pesa 71 kg; IMC 24,6 kg/m2. Ao exame fisico aparenta bom estado geral, mas ansioso em relação ao problema. A observação da cavidade oral não revela massas aparentes ou alterações patológicas. O pescoço encontra-se sem assimetrias nem massas palpáveis. A auscultação cardíaca e pulmonar encontra-se dentro dos parâmetros de normalidade. Ao exame neurológico é notada atrofia dos músculos extensores em ambas as mãos e fasciculações ocasionais e intermitentes, dispersas, nos membros e abdómen. Sem outras alterações da avaliação restante da força, sensibilidade, marcha ou reflexos osteotendinosos dos restantes segmentos neuromusculares. O restante exame físico encontra-se dentro dos parâmetros de normalidade. Qual dos seguintes estudos clínicos é mais provável de estabelecer a etiologia da disfagia?

A. Eletromiografia
B. Endoscopia digestiva alta
C. Raio-X do tórax
D. TC cranioencefálica
E. Videofluoroscopia da deglutição

Área do conhecimento: Neurologia
Chave oficial: A
Proposta Academia: A

Validação da afirmação correcta: Eletromiografia
O doente apresenta disfagia para líquidos, sugerindo causa neurológica/neuromuscular. Adicionalmente, apresenta atrofia e fasciculações no abdómen e nos membros, sugerindo atingimento global do 2º neurónio motor. Assim, o diagnóstico mais provável é de doença do neurónio motor, a carecer de corroboração eletromiográfica.

Restantes alíneas:

B - Endoscopia digestiva alta

Comentário: O doente apresenta disfagia em contexto de provável doença de neurónio motor. A endoscopia digestiva não é o exame mais adequado, já que poderia apenas identificar eventuais causas anatómicas de disfagia.

C - Raio-X do tórax

Comentário: O Raio-X do tórax não tem utilidade relevante neste caso. Poderia ser útil numa situação de disfagia total súbita, por exemplo, no contexto de um impacto alimentar

D - TC cranioencefálica. Comentário: O doente apresenta disfagia em contexto de provável doença de neurónio motor. A TC-CE não tem utilidade relevante neste caso.

E - Videofluoroscopia da deglutição

Comentário: A videofluoroscopia poderia identificar padrão compatível com disfunção neurogénica, mas não esclareceria em relação à sua causa.

PERGUNTA 3

Uma mulher de 31 anos vem ao serviço de urgência por dor na mama esquerda desde há um dia. Teve um parto por cesariana, a termo, por trabalho de parto estacionário, há 10 dias. Foi a primeira gravidez, bem vigiada e decorreu sem alterações. O recém-nascido é saudável, pesava 3420 g ao nascimento, e está sob aleitamento materno exclusivo. A mulher usa discos de amamentação absorventes para evitar sujar-se pois tem "muito leite". Os sinais vitais são temperatura 38,3ºC, frequência respiratória 13/min, frequência cardíaca 90/min e pressão arterial 125/85 mm Hg. Ao exame ginecológico verifica-se útero bem involuído, lóquios normais e incisão opera´toria sem sinais inflamatórios e com boa evolução cicatricial. A mama esquerda apresenta fissura mamilar com 5 mm e zona de eritema e edema no quadrante súpero-externo, mal delimitada e sem sinal de flutuação. Na axila esquerda palpa-se nódulo móvel, doloroso e de contornos regulares, com 2 cm de maior diâmetro. O restante exame físico encontra-se dentro do parâmetros da normalidade. Qual dos seguintes é o diagnóstico mais provável?

A. Abcesso mamário
B. Dermatite de contacto
C. Galactocelo
D. Ingurgitamento mamário

E. Mastite puerperal

Área do conhecimento: Ginecologia e Obstetrícia
Chave oficial: E
Proposta Academia: E

Validação da afirmação correcta: Mastite puerperal

A presença de uma fissura mamilar é um dos principais fatores de risco (pela porta de entrada à flora cutânea), descrita no caso clínico. Adicionalmente, a descrição é de uma zona de eritema e edema, mal delimitada, o que está de acordo com esta hipótese diagnóstica.

Restantes alíneas:

A - Abcesso mamário.

Comentário: À partida, seria bem delimitado e com flutuação.

B - Dermatite de contacto

Comentário: Numa eventual dermatite de contacto aos discos de amamentação, as alterações seriam bilaterais e teria prurido associado; acaba, ainda, por não explicar a aparente adenopatia axilar.

C - Galactocelo

Comentário: Um galactocelo é uma acumulação localizada de leite causada pela obstrução ductal. Podem ocorrer durante a lactação, mas o mais comum é ocorrerem após a cessação da mesma, por estase, pelo que não é a resposta mais provável. Para além disso, seria uma massa móvel e dolorosa, diferente do descrito.

D - Ingurgitamento mamário

Comentário: Normalmente a mama fica difusamente dolorosa e vermelha, estando associado também a esvaziamentos pouco frequentes, pelo que não se adequa ao caso clínico.

PERGUNTA 4

Uma mulher de 51 anos, secretária numa administração hospitalar, sedentária, vem ao consultório médico por lombalgia crónica. Ela traz os resultados de densitometria óssea, solicitada para estudo de eventual osteoporose pós-menopausa. Ela não tem antecedentes patológicos de relevo e não faz medicação habitual. A menopausa cirúrgica ocorreu aos 48 anos. Os sinais vitais são temperatura 36°C, frequência respiratória 14/min, frequência cardíaca 73/min e pressão arterial 138/72 mm Hg. O exame físico e os resultados dos estudos analíticos encontram-se dentro dos parâmetros de normalidade. Os exames radiológicos da coluna vertebral não mostram alterações degenerativas. A densitometria óssea mostra score T-2,0 (coluna) e - 1,6 (colo do fémur) com WHO FRAX a 10 anos com probabilidade de fratura da anca ÷ 0,9 %. Qual das seguintes alternativas é o próximo passo mais adequado na gestão desta doente?

A. Densitometria óssea anual
B. Doseamento anual de cálcio
C. Prescrição de bifosfonatos
D. Prescrição de denosumab
E. Prescrição de exercício físico

Chave oficial: E
Proposta Academia: E

Validação da afirmação correcta: Prescrição de exercício físico

O quadro clínico aborda uma mulher pós-menopausa de 51 anos com uma lombalgia crónica sem sinais de alarme e com radiografia da coluna vertebral sem alterações degenerativas e uma avaliação de densitometria óssea (em mulher pós-menopausa e sem fatores de risco associados) compatível com osteopenia e com risco fraturário baixo pelo FRAX. Assim, a resposta mais correta é recomendar exercício físico (alínea E) como estratégia de prevenção da osteoporose (exercícios de carga ou resistência) e como tratamento de primeira linha da lombalgia crónica (exercício aeróbio, de força e alongamentos).

Restantes alíneas:

A - A doente tem osteopenia na densitometria pelo que tem indicação para reavaliação por densitometria após 5 anos.

B - O doseamento anual de cálcio não faz parte do rastreio de osteoporose, independente do risco prévio, pelo que apenas tem indicação para monitorização em doentes sob terapêutica anti-reabsortiva.

C - O doente atualmente não tem indicação para qualquer terapêutica anti-reabsortiva

D - O doente atualmente não tem indicação para qualquer terapêutica anti-reabsortiva

---

PERGUNTA 5

Uma mulher de 47 anos, empregada de limpeza, recorre novamente ao seu médico de familia, com queixas de falta de força, cansaço, dores musculares generalizadas, ansiedade e sono não repousador. Afirma estar com grandes dificuldades na realização do trabalho, pelo que pede «baixa para descansar». Queixa-se ainda que o marido desvaloriza as queixas, não lhe dando qualquer atenção e contribuindo dessa forma para um ambiente familiar muito tenso. A doente apresenta estas queixas desde os seus 25 anos, altura em que se casou. Já foi referenciada a consultas de diversas especialidades, de onde teve alta, e realizado diversos estudos clínicos, que não permitiram encontrar uma causa que explique as suas queixas. Qual dos seguintes é o próximo passo mais adequado?

A. Conceder incapacidade temporária para o trabalho até que recupere
B. Confrontar a doente com a inconsistência das suas queixas
C. Introduzir a possibilidade de causalidade psicológica para os sintomas
D. Introduzir medicação anti-inflamatória
E. Solicitar exames auxiliares de diagnóstico para tranquilizar a doente

Área do conhecimento: Psiquiatria

Chave Oficial: C

Proposta Academia: C

Validação da afirmação correcta: Introduzir a possibilidade de causalidade psicológica para os sintomas

O caso clínico aborda uma mulher de 47 anos com um quadro de Fibromialgia com sintomatologia clássica – dor muscular generalizada e sono não reparador – associado a outros sintomas comuns, como a sensação de falta de força, e sintomas cognitivos (ansiedade) que estão presentes há mais de 3 meses (neste caso há 25 anos) e que já foram extensivamente estudados para exclusão de outras causas ("realizado diversos estudos clínicos, que não permitiram encontrar uma causa que explique as suas queixas"). A hipótese mais correta seria introduzir a possibilidade de causalidade psicológica para os sintomas (alínea C) uma vez que existe uma associação entre a fibromialgia com distúrbios psicológicos. Além disso, a doente reporta ansiedade e uma possível associação dos sintomas com a

relação com o esposo. Essa abordagem poderia permitir a introdução de terapêutica farmacológica, ou não farmacológica como terapia cognitivo comportamental.

Restantes alíneas:

A - Conceder incapacidade temporária para o trabalho até que recupere.

Comentário: Pelo facto de ser uma doença crónica e com uma baixa adesão às terapêuticas e, assim, sendo difícil a recuperação completa, conceder incapacidade temporária não seria a abordagem mais correta

B - Confrontar a doente com a inconsistência das suas queixas.

Comentário: A doente apresenta um quadro clínico que lhe condiciona sofrimento emocional, pelo que o médico deverá demonstrar empatia, oferecendo segurança à doente e solidificando a confiança da doente no médico. Ao invés, assumir uma postura confrontativa pode condicionar uma quebra na aliança terapêutica, e, por conseguinte, piores outcomes.

D - Introduzir medicação anti-inflamatória.

Comentário: O tratamento da dor músculo-esquelética na fibromialgia, compreende terapêutica farmacológica com amitriptilina, duloxetina, ciclobenzapirina, entre outros, destacando-se que a medicação anti-inflamatória não tem qualquer indicação

E - Solicitar exames auxiliares de diagnóstico para tranquilizar a doente.

Comentário: Pode-se estabelecer o diagnóstico sem necessidade de solicitar de novo exames auxiliares de diagnóstico.

PERGUNTA 6

Um lactente de 4 meses é trazido à consulta de pediatria por má evolução ponderal. A mãe refere associadamente seis a oito dejeções diarreicas diárias, líquidas de cor clara, aparência oleosa e odor fétido. A gestação foi vigiada e decorreu sem intercorrências. O parto foi de termo às 39 semanas e a antropometria adequada à idade gestacional. Há referência a três crises prévias de pieira, desde o 1º mês de vida, com tosse persistente nos intervalos entre crises. Ele tem 52,5 cm de comprimento (P15) e pesa 5200 g(P3), Ao exame físico apresenta crepitações dispersas bilateralmente na auscultação pulmonar, distensão abdominal e eritema perianal, sem outras alterações de relevo.
Qual das seguintes alternativas é a mais adequada para estabelecer o diagnóstico etiológico mais provável?

A. Doseamento de elastase fecal.
B. Exame bacteriológico de secreções respiratórias.
C. Exame bacteriológico e parasitológico de fezes
D. Prova de suor
E. Raio-X do tórax

Área do conhecimento: Pediatria
Chave oficial: D
Proposta Academia: D
Validação da afirmação correcta: Prova de suor
Neste caso clínico temos um lactente com má progressão ponderal que apresenta dejeções cujas características apontam para uma esteatorreia, associadas a já 3 crises de pieira e com sintomas intercrise (tosse). O exame objetivo revela alterações a nível pulmonar e distensão abdominal. Portanto temos a afeção do crescimento (apesar de peso no P3, temos a indicação de que haverá uma má progressão ponderal), sistema gastrointestinal e respiratório, o que levanta a hipótese diagnóstica de fibrose quística (FQ). Apesar de rastreada no rastreio endocrinometabólico, nem todas as formas são detetadas neste mesmo rastreio, pelo que na presença de clínica sugestiva, como neste caso, é mandatória a realização da prova de suor, que é o exame clínico de excelência para o diagnóstico desta situação.

Restantes alíneas:

A - O doseamento de elastase fecal permite avaliar a função pancreática exócrina e, caso estes valores estejam baixos, a FQ é um diagnóstico mais provável; no entanto, este não é o exame diagnóstico de excelência. Além disso, níveis normais de elastase fecal também não excluem o diagnóstico.

B - O exame bacteriológico de secreções respiratórias tem pouca aplicabilidade clínica na maioria das crianças, e apesar de em algumas situações poder identificar agentes patogénicos mais característicos da FQ, não nos vai ajudar a estabelecer o diagnóstico etiológico mais provável.

C - O exame bacteriológico e parasitológico de fezes tem indicações específicas e não seria a melhor hipótese nesta situação, uma vez que a clínica não é somente gastrointestinal, e também não nos ajudaria a estabelecer o diagnóstico de FQ que é o mais provável nesta situação

E - A radiografia torácica não iria adiantar nada perante a hipótese de diagnóstico de fibrose quística neste lactente.

PERGUNTA 7

Um homem de 34 anos, auxiliar de ação médica, vem ao consultório médico para exame anual de vigilância. Refere que, no último exame de saúde ocupacional, realizado há uma semana, fez uma prova cutânea de Mantoux. Hoje, tem uma induração local de 15x15 mm. A prova de Mantoux realizada há dois anos foi negativa. A pesquisa de anticorpos contra VIH foi também negativa.

Qual das seguintes alternativas é o próximo passo mais adequado, neste momento?

A. Iniciar terapêutica tripla, com isoniazida, rifampicina e pirazinamida por um ano.
B. Prescrever isoniazida e etambutol por um um ano.
C. Prescrever isoniazida por seis meses
D. Repetir teste de Mantoux ao fim de um ano.
E. Solicitar raio-X do tórax

Área do conhecimento: Infecciologia
Chave oficial: E
Proposta Academia: E
Validação da afirmação correcta: Solicitar raio-X do tórax

Verifica-se neste caso uma prova de Mantoux recente com resultado positivo (>10 mm) realizado em contexto de rastreio num indivíduo aparentemente imunocompetente, com risco acrescido de contágio por trabalhar como auxiliar de ação médica. Perante um resultado positivo na prova de Mantoux deve-se proceder de modo exaustivo à exclusão de tuberculose ativa, pois irá determinar a escolha terapêutica. Para isso, deve ser realizado o inquérito sintomático (pesquisar sintomas sugestivos de tuberculose nomeadamente tosse, febre, hipersudorese noturna entre outros), sendo que neste caso, a vinheta clínica realça que o exame foi feito por vigilância e não referem presença de sintomas. O passo seguinte será então a realização de radiografia do tórax para exclusão de lesões sugestivas de tuberculose ativa (ex. cavitações nos lobos superiores). Apenas após a exclusão de tuberculose ativa é que se pode considerar que o resultado positivo na prova de Mantoux se deve a tuberculose latente.

Restantes alíneas:

A e B - não são opções terapêuticas de primeira linha nem para tuberculose latente nem para tuberculose ativa, não estando recomendados por rotina na prática clínica.

C - Isoniazida durante 6 meses, é uma opção terapêutica de primeira linha para tuberculose latente em indivíduos imunocompetentes, mas apenas pode ser prescrita após exclusão exaustiva de tuberculose ativa

D - Neste caso já é apresentada uma prova de Mantoux com resultado positivo e, portanto, deve ser seguido o algoritmo para tal, incluindo a exclusão de tuberculose ativa e avaliação de elegibilidade para tratamento

---

PERGUNTA 8

Um homem de 56 anos, funcionário numa repartição de finanças, casado e com dois filhos, é trazido pela mulher à consulta com o seu médico assistente por preocupações desta em relação ao seu comportamento. Ele não tinha antecedentes patológicos de relevo até há três meses, altura em que sofreu enfarte agudo do miocárdio, tratado com revascularização percutânea. A mulher mostra-se preocupada porque, apesar de os médicos que seguem o doente no hospital se manifestarem satisfeitos com os resultados dos exames mais recentes e terem já começado a falar na possibilidade de regresso ao trabalho, o doente «não está normal e a mulher pensa que não será capaz de retomar as suas funções: «Desde que voltou para casa do hospital não parece o mesmo... não fala connosco à mesa, irrita-se logo se pedimos para nos dar atenção...». O doente queixa-se principalmente de dificuldades em concentrar-se e está também preocupado com o regresso ao trabalho: «Já no hospital não conseguia ler o jornal nem ver o telejornal... acabo sempre a pensar com os meus botões sobre a minha doença e não consigo seguir as coisas... tenho medo do que me vai acontecer... o meu pai morreu pouco mais velho do que eu com doença do coração e os médicos também achavam que ele estava bem... sinto-me mais aliviado quando vou fazer as caminhadas que o médico me recomendou, e ao fim de semana quando vou ver os jogos do meu filho... mas dura pouco tempo.»

Qual das seguintes alternativas representa o mecanismo que, mais provavelmente, irá permitir a resolução do quadro clínico que o doente apresenta?

A. Compreensão da natureza e características da doença cardíaca.
B. Estimulação da neurotransmissão dependente de recetores GABA.
C. Exposição do doente ao seu local de trabalho.
D. Inibição da recaptação de serotonina por neurónios pré-sinápticos.
E. Reforço do valor da opinião do médico especialista.

Chave oficial: A
Proposta Academia: A

Validação da afirmação correcta: Compreensão da natureza e características da doença cardíaca

Trata-se de um doente sem antecedentes psiquiátricos prévios que inicia sintomatologia ansiosa (medos e preocupações desproporcionais) após ter tido um enfarte agudo do miocárdio. Os medos que o doente verbaliza ("medo do que me vai acontecer" e "o meu pai morreu pouco mais velho do que eu com doença do coração e os médicos também achavam que ele estava bem") refletem o desconhecimento do doente em relação ao prognóstico e estado atual da patologia cardíaca que lhe foi diagnosticada há 3 meses atrás. Neste caso, é importante explicar ao doente (e garantir que o mesmo fica a perceber) as características e implicações da doença que tem, podendo isso ser o suficiente para que estes sintomas ansiosos remitam.

Restantes alíneas:

B - Não existem critérios para se iniciar tratamento farmacológico neste momento, sendo que a explicação clara e compreensiva do problema pode ser suficiente para remissão dos sintomas.

C - A presença da sintomatologia ansiosa não está relacionada diretamente (nem se limita) ao contexto laboral do doente. Desta forma, enquanto o doente não compreender a natureza e as características da sua doença, os sintomas ansiosos vão manter-se quer o doente se mantenha afastado do trabalho ou não

D - Não existem critérios para se iniciar tratamento farmacológico neste momento, sendo que a explicação clara e compreensiva do problema pode ser suficiente para remissão dos sintomas

E - Mais do que reforçar o valor da opinião do especialista, o doente precisa que lhe seja explicada a natureza e as características do seu problema – foco dos seus sintomas ansiosos.

PERGUNTA 9

Uma mulher de 36 anos vem ao consultório médico por dificuldade progressiva em subir escadas e em se levantar de cadeiras baixas desde há três meses. Ela refere dor nos punhos, ancas e joelhos, e ainda dificuldade ligeira na deglutição neste período de tempo. Ela não tem antecedentes patológicos de relevo e não faz medicação. Os sinais vitais são temperatura 36,7°C, frequência respiratória 14/min, frequência cardíaca 68/min e pressão arterial 110/70 mm Hg. O exame neurológico revela fraqueza proximal discreta, reflexos preservados, sem alterações da sensibilidade. O exame dos pares cranianos encontra-se dentro dos parâmetros de normalidade. Não há evidência de artrite ao exame fisico. A concentração sérica de creatinoquinase é de 600 U/L.

Qual dos seguintes diagnósticos é o mais provável?

A. Distrofia muscular das cinturas
B. Hipotiroidismo
C. Miastenia gravjs.
D. Polimiosite
E. Triquinose

Chave oficial: D
Proposta Academia: D
Validação da afirmação correcta: Polimiosite

A doente apresenta quadro de fraqueza proximal (sugerindo miopatia) de início recente, acompanhado de disfagia e artralgias, com exame físico globalmente normal e elevação das enzimas musculares. Aponta assim para miopatia adquirida, de provável causa inflamatória (considerada faixa etária e artralgias concomitantes), sendo as restantes alternativas menos prováveis.

Restantes alíneas:

A - A distrofia muscular das cinturas habitualmente tem uma apresentação crónica/congénita e não subaguda, e pode-se acompanhar de escápula alada, retração tendinosa e hipo/hipertrofia gemelar o que não é caso. A disfagia é um sintoma incomum, especialmente no início da doença.

B - O hipotiroidismo poderá acompanhar-se de miopatia com atraso no relaxamento. Existe um achado caraterístico de alteração do relaxamento nos reflexos osteotendinosos (Vídeo em https://www.cmaj.ca/content/suppl/2008/08/12/179.4.387.DC1), não referido no caso. Além disso, a doente não apresenta outros sinais clínicos de hipotiroidismo.

C - A miastenia gravis faz parte do diagnóstico diferencial de fraqueza intermitente/variável. Este caso é de fraqueza constante.

E - Esta parasitose inicia-se com sintomas gastrointestinais, podendo depois invadir tecidos extraintestinais como músculo ou cérebro. Acompanha-se de febre, edemas e hemorragias subepiteliais. O quadro clínico da vinheta não espelha a história natural da triquinose..

PERGUNTA 10

Uma menina de 5 anos é trazida ao serviço de urgência por febre com dois dias de evolução (temperatura máxima 39,2°C), associada a odinofagia, recusa alimentar e mal-estar generalizado. Não tem antecedentes patológicos de relevo, tem tido crescimento e desenvolvimento adequados e o programa nacional de vacinação encontra-se atualizado. Os sinais vitais são temperatura 38,9°C) frequência respiratória 16/min, frequência cardiaca 110/min, regular, e pressão arterial 25/55 mm Hg. Ao exame físico apresenta-se levemente corada, com úlceras na língua, gengivas e mucosa jugal e hiperemia amigdalina, sem exsudados. Existem gânglios cervicais bilaterais palpáveis e lesões maculares eritematosas nas mãos e pés. A auscultação cardíaca e pulmonar encontra-se dentro dos parâmetros de normalidade. O abdómen está mole e depressível, não doloroso.
Para além de reforço de hidratação oral, qual das seguintes medidas farmacológicas é a mais
adequada?

A. Aciclovir.
B. Amoxicilina
C. Nistatina
D. Paracetamol
E. Prednisolona

Chave oficial: D
Proposta Academia: D

Validação da afirmação correcta: Paracetamol

Perante uma doente com um quadro sugestivo de amigdalite viral, o tratamento adequado é apenas sintomático. Os achados do exame objetivo que nos permitem assumir uma causa viral são as úlceras na cavidade oral e as lesões maculares eritematosas nas mãos e pés, que poderiam mesmo apontar-nos um diagnóstico de doença de mão-pé-boca.

Restantes alíneas:

A - Não está recomendado no tratamento da amigdalite viral nem da doença de mão-pé-boca.

B - Não está recomendada no tratamento da amigdalite viral nem da doença de mão-pé-boca. Perante a presença de sinais sugestivos de doença viral, não está sequer indicada a pesquisa de Streptococcus do grupo A pela possibilidade de falsos positivos.

C - Indicada no tratamento da candidíase oral, sem indicação neste caso.

E - Não está indicada no tratamento da maioria das infeções em pediatria e não tem qualquer indicação quer na amigdalite viral, quer na doença mão-pé-boca

---

PERGUNTA 11

Uma mulher de 52 anos recorre ao serviço de urgência por diplopia com três dias de evolução. Adicionalmente, refere cefaleia frontal, mais intensa no canto medial da órbita esquerda. A História médica inclui dacriocistites agudas de repetição à esquerda e cirurgia aos seios perinasais, sem complicações, há 20 anos. Os sinais vitais são temperatura 36,9°C, frequência respiratória 12/min, frequência cardíaca 76/min e pressão arterial 155/72 mm Hg. O tónus muscular está mantido e é simétrico. O restante exame neurológico, incluindo fundoscopia, encontra-se dentro dos parâmetros de normalidade.

Qual das seguintes alternativas é o próximo passo mais adequado para confirmar o diagnóstico mais provável?

A. Eletromiografia
B. Estudo analítico, incluindo hemograma
C. Punção lombar
D. Raio-X dos seios perinasais
E. TC do crânio

Chave oficial: E
Proposta Academia: E

Validação da afirmação correcta: TC do crânio -A doente apresenta clínica compatível com episódio de dacriocistite (cefaleia e dor no canto medial da órbita esquerda). Adicionalmente, apresenta diplopia, o que, neste contexto, sugere envolvimento da órbita pelo processo inflamatório/infecioso. Desta forma, a TC do crânio poderia confirmar esse envolvimento e melhor caraterizar a sua extensão.

Restantes alíneas:

A - A doente apresenta quadro de diplopia em provável relação com inflamação orbitária. A história não refere diplopia intermitente que poderia ocorrer, por exemplo, no contexto de miastenia gravis – patologia onde a eletromiografia poderia ser útil.

B - A doente apresenta quadro de diplopia em provável relação com inflamação orbitária. O estudo analítico poderia demonstrar aumento dos parâmetros inflamatórios, mas não confirmaria o diagnóstico

C - A doente apresenta cefaleia e diplopia. No entanto, não apresenta febre nem outros sinais que sugiram infeção do SNC. Adicionalmente, existindo um sinal neurológico focal, terá indicação para realização de TC-CE antes duma eventual PL.

D - Apesar da história de sinusite, a doente apresenta quadro de diplopia em provável relação com inflamação orbitária. O raio-X dos seios perinasais tem reduzida acuidade diagnóstica nesta situação.

PERGUNTA 12

Uma mulher de 54 anos vem à consulta por dor abdominal e obstipação intermitente nos últimos três meses. Refere ter dor de tipo cólica e que as suas fezes ficaram em forma de fita, com menor volume e calibre. Ela refere perda de peso de cerca de 9 kg nos últimos dois meses. Nega náuseas ou vómitos associados. Tem história de histerectomia há oito anos.

Com base apenas na história, qual das seguintes alternativas é a causa mais provável para os
sintomas descritos?

A. Cancro do cólon
B. Doença inflamatória intestinal.
C. Gastrite
D. Obstrução parcial do intestino delgado.
E. Síndrome do cólon irritável

Chave oficial: A
Proposta Academia: A
Validação da afirmação correcta: Cancro do cólon

Mulher de 54 anos com quadro com 3 meses de evolução de dor abdominal e alteração dos hábitos intestinais com fezes em forma de fita e perda ponderal significativa. Com base na história a causa mais provável é (A) Cancro do cólon. O cancro do cólon justifica os sintomas de dor abdominal e emagrecimento. Além disso, ao condicionar estenose pode causar a alteração dos hábitos intestinais com fezes em forma de fita e de menor calibre.

Restantes alíneas:

B - É mais comum em indivíduos entre os 20-30 anos ou 60-70 anos de idade e, na maioria dos casos, apresenta uma evolução crónica com o início do quadro anos/meses antes de evolução. A colite ulcerosa manifesta-se, habitualmente, com quadro de diarreia com sangue; a Doença de Crohn, dependendo do segmento atingido, pode manifestar-se com dor abdominal, diarreia, emagrecimento e, menos frequentemente com perda de sangue nas fezes. Ambas as doenças podem causar estenose do cólon e justificar a alteração dos hábitos intestinais, no entanto, o quadro apresentado não é o mais típico desta doença.

C - A Gastrite é uma inflamação do estômago. Apresenta-se habitualmente como epigastralgias, enfartamento pós-prandial, náuseas e vómitos.

D A obstrução parcial do intestino delgado apresenta-se sob a forma de dor abdominal tipo cólica, diminuição/ausência de emissão de gazes e fezes e vómitos biliosos/fecaloides.

E - A síndrome do cólon irritável caracteriza-se pela presença de dor abdominal recorrente durante 1dia/semana durante 3 meses há pelo menos 6 meses que se relaciona com alteração da forma das fezes, frequência das fezes ou defecação. Pode associar-se a obstipação, diarreia ou ambos. Não se associa a perda ponderal.

PERGUNTA 13

Uma recém-nascida é observada no serviço de urgência aos (10 dias de vida por febre (temperatura retal 40°C), gemido e recusa alimentar com 18 horas de evolução. A gestação foi vigiada e a pesquisa de Streptococcus do grupo B foi negativa. O parto foi eutócico, tendo ocorrido 10 horas após rotura de membranas. A antropometria ao nascimento era adequada à idade gestacional e teve alta no 2.° dia de vida. Ao exame físico apresenta-se hipotónica e pouco reativa, com lesões cutâneas vesiculares no couro cabeludo.
Os resultados dos estudos analíticos revelam:
Soro
Glucose 80 mg/dL
AST 330 U/L
ALT 400 U/L
Proteína C reativa 5 mg/L
Sangue
Leucócitos 20 000/mm3
Neutrófilos, segmentados 25%

Líquido Cefalorraquidiano
Células 100/mm3
Mononucleares 90%
Glucose 60mg/dL
Proteinas 120mg/dL
A hemocultura, urocultura e a biologia molecular e cultura do líquido cefalorraquidiano encontram-se em curso.

Qual das seguintes alternativas terapêuticas irá, mais provavelmente, alterar o curso da doença?

A. Aciclovir
B. Ampicilina + cefotaxima
C. Ampicilina + gentamicina..
D. Ganciclovir.
E. Gentamicina + vancomicina

Chave oficial: A

Proposta Academia: A

Validação da afirmação correcta: Aciclovir

Estamos perante uma recém-nascida com um quadro clínico grave, caracterizado por febre, prostração e hipotonia. Na história destaca-se a ausência de fatores de risco para sépsis bacteriana de transmissão vertical (gestação vigiada, pesquisa de SGB negativa, rotura de membranas de 10h) e no exame objetivo destaca-se a presença de lesões vesiculares. Os exames complementares de diagnóstico confirmam a presença de infeção e sugerem uma meningite viral – leucocitose sem neutrofilia, aumento das transaminases, e LCR com 100 células e predomínio de mononucleares e glicorráquia normal (>50% da glicemia). Assim, mesmo que na prática se iniciasse terapêutica antibiótica até se excluir definitivamente a presença de sépsis bacteriana, pela morbimortalidade importante associada à febre no recém-nascido, o aciclovir teria de ser sempre adicionado perante os dados sugestivos de meningite viral por vírus herpes e seria essa a terapêutica que mais provavelmente alteraria o curso da doença.

Restantes alíneas:

B - Estamos perante um caso de meningite viral, pelo que a terapêutica antibiótica não seria a que alteraria o curso da doença. Este esquema terapêutico está indicado na suspeita de meningite em lactentes até aos 3 meses. No 1.º mês de vida é adequado fazer terapêutica tripla, adicionando gentamicina, dado o risco de meningite por agentes maternos mesmo nos recém-nascidos que estão em ambulatório.

C - Estamos perante um caso de meningite viral, pelo que a terapêutica antibiótica não seria a que alteraria o curso da doença. Este esquema antibiótico está indicado na sépsis neonatal.

D - Não está indicado no tratamento das infeções por vírus herpes no recém-nascido.

E - Estamos perante um caso de meningite viral, pelo que a terapêutica antibiótica não seria a que alteraria o curso da doença. Este esquema antibiótico não tem indicação no recém-nascido.

PERGUNTA 14

Uma mulher de 67 anos, professora, vem à consulta hospitalar por elevação das aminotransferases e prurido intenso. Ela tem história recente de artralgias intensas e fenómenos inflamatórios nas pequenas articulações das mãos. Os sinais vitais são temperatura 36,1°C, frequência cardíaca 87/min e pressão arterial 145/78 mm Hg. Ela tem 170 cm de altura e pesa 89 kg; IMC 31 kg/m 2 . Ao exame físico apresenta-se corada e hidratada. As auscultações cardíaca e pulmonar encontram-se dentro dos parâmetros de normalidade. O exame do abdómen revela eixo hepático médio de 18 cm e esplenomegalia.
Os resultados dos estudos analíticos revelam:
Soro
AST 670 U/L
ALT 1200 U/L
Bilirrubina Total 5,5 mg/L
Proteinas
Albumina 2.9 g/L
Globinas 13 g/L
Sangue
INR 1.9
Qual dos seguintes achados presentes nesta mulher é mais consistente com diagnóstico de hepatite autoimune?

A. Hepatoesplenomegalia
B. Presença de prurido intenso
C. Sexo feminino
D. Valor de INR
E. Valor sérico de albumina

Chave oficial: C
Proposta Academia: C

Validação da afirmação correcta: Sexo feminino

Trata-se de uma mulher, de meia idade, com história de artralgias que se apresenta com elevação das transamínases, prurido e hepatoesplenomegalia. Do estudo laboratorial destaca-se ainda elevação da bilirrubina, hipoalbuminemia e coagulopatia (INR>1.5). A hepatite autoimune, com o próprio nome indica, é uma doença autoimune, mais comum no sexo feminino, que se pode apresentar sob a forma de hepatite aguda (com ou sem insuficiência/falência), doença hepática crónica agudizada ou até mesmo como cirrose. Sintomas crónicos de fadiga, mal estar, artralgias e a associação a outras doenças autoimunes são comuns. A hepatite autoimune é mais comum no sexo feminino (71-95% são mulheres). Desta forma a resposta (C) Sexo feminino é a correta.

Restantes alíneas:

A - A hepatoesplenomegalia é um sinal de doença hepática cronica, não especifica da hepatite autoimune.

B - O diagnóstico diferencial é vasto. O prurido intenso é um sintoma comum nas doenças hepáticas autoimunes colestáticas - colangite biliar primária ou colangite esclerosante primária. Não é típica da hepatite autoimune

D - O valor de INR é compatível com coagulopatia que, por sua vez, se enquadra no diagnóstico de insuficiência/falência hepática aguda ou doença hepática cronica agudizada.

E - A hipoalbuminemia surge no contexto de doença hepática crónica ou doença aguda grave, não sendo específica da hepatite autoimune

---

PERGUNTA 15

Uma mulher de 28 anos, bombeira, vem ao consultório médico porque, segundo ela, «tenho o meu pé a ferver. Acrescenta: «Há dois dias reparei numa área vermelha no dorso do meu pé.» Esta manhã, a área ficou mais inchada e dolorosa e a mulher não foi capaz de calçar as suas botas de trabalho. Ela não tem antecedentes patológicos de relevo e o Programa Nacional de Vacinação está atualizado. Os sinais vitais são temperatura 37,5°C, frequência cardíaca 70/min e pressão arterial 104/70 mm Hg. Ao exame físico apresenta uma área de 2 cm de eritema e calor no dorso do pé, distalmente à articulação talonavicular; a lesão é dolorosa e apresenta flutuação.
Qual das seguintes alternativas é a opção terapêutica mais adequada?

A. Antibioterapia oral e reavaliação em 24 horas
B. Anti-inflamatório não esteroide oral e reavaliação em três dias
C. Banhos de água morna salgada e reavaliação em 24 horas
D. Incisão e drenagem da lesão e antibioterapia oral
E. Internamento para antibioterapia endovenosa

Chave oficial: D
Proposta Academia: D

Validação da afirmação correcta: Incisão e drenagem da lesão e antibioterapia oral

O caso clínico demonstra um quadro de infeção dos tecidos moles (piodermite), nomeadamente um abcesso. Os abcessos são coleções de pus na derme ou tecidos moles mais profundos, que podem resultar da progressão de outras infeções cutâneas, como acontece neste caso. O agente infecioso mais frequente é o S. aureus, mas também podem ser polimicrobianos. Clinicamente, traduzem-se por

nódulos eritematosos, dolorosos, com flutuação. A epiderme sobrejacente impede muitas vezes a sua drenagem e resolução espontânea. Perante este caso clínico – um abcesso sem critérios de gravidade – a abordagem terapêutica mais adequada trata-se de limpeza e desinfeção da pele, seguida de incisão e drenagem da lesão, com realização de penso e posterior alta com prescrição de antibioterapia oral para realizar em ambulatório.

Restantes alíneas

A - Antibioterapia oral apenas com reavaliação em 24h não seria a opção terapêutica mais correta. O abcesso trata-se de uma coleção de pus encapsulada e a penetração dos antibióticos neste tipo de lesões é limitada e altamente dependente da fase de maturação do abcesso. Assim, antibioterapia de forma isolada teria uma eficácia menor neste caso. Perante um abcesso bem constituído, traduzido clinicamente por lesão bem definida com flutuação, é necessário proceder à sua drenagem para resolução mais rápida desta infeção dos tecidos moles.

B - Tratando-se de um caso clínico de abcesso, a terapêutica apenas com anti-inflamatório não esteroide oral seria insuficiente, dada a natureza infeciosa da lesão. Para além disso, a utilização de anti-inflamatórios não esteroides em infeções dos tecidos moles tem sido associada com maior incidência de complicações profundas da infeção, nomeadamente fasceíte necrotizante, pelo que se deverá evitar.

C - Tratando-se de um caso clínico de abcesso, a terapêutica apenas com banhos de água morna salgada e reavaliação em 24h seria insuficiente, dada a natureza infeciosa da lesão, para além de não se tratar de uma terapêutica validada cientificamente.

E - Perante este caso clínico, o internamento para antibioterapia endovenosa não seria necessário, tendo em conta a ausência de critérios de gravidade – o quadro tem poucos dias de evolução; ainda não foi realizada qualquer abordagem terapêutica; a doente tem temperatura subfebril mas não há menção a febre; trata-se de uma doente jovem sem outras comorbilidades como Diabetes Mellitus, desnutrição, infeção por VIH ou insuficiência venosa ou linfática; não há repercussão sistémica da infeção (a doente encontra-se hemodinamicamente estável).

PERGUNTA 16

Um homem de 72 anos, militar reformado, recorre a uma consulta de psiquiatria por "ansiedade insuportável". A esposa acrescenta que, nos últimos meses, o doente parece alheado, passa o tempo deitado e, contrariamente ao seu funcionamento prévio, não evidencia qualquer motivação para realizar as suas tarefas habituais. Ocasionalmente, não parece capaz de se alimentar autonomamente. Nas úlimas três semanas, esquece-se de conversas recentes e tem tido quedas frequentes. Descreve em pormenor as pequenas crianlas que visualiza na sua sala de estar, não tendo uma explicação para este facto. Mostra-se preocupado com o seu estado atual, em particular com angústia, que sente permanentemente. Ele diz "nem na guerra estava tão ansioso". A história médica revela amputação de uma mão na sequência de traumatismo de guerra. Não tem outros antecedentes médicos ou cirúrgicos e não faz medicação habitual. Os sinais vitais são temperatura 36,9ºC, frequência respiratória 18/min, frequência cardíaca 104/min e pressão arterial 142/76mmHg, À observação está vigil e orientado no tempo e no espaço, com discurso coerente, mas facilmente distrátil. Os resultados dos estudos analíticos e o eletrocardiograma encontram-se dentro dos parâmetros de normalidade.

Qual dos seguintes diagnósticos é o mais provável?

A. Delirium
B. Demência de corpos de Lewy
C. Demência frontotemporal
D. Episódio depressivo com sintomas psicóticos
E. Perturbação de stress pós-traumático

Chave oficial: B
Proposta Academia: B

Validação da afirmação correcta: Demência de corpos de Lewy

A opção mais correta é a (B) Demência de corpos de Lewy. No quadro descrito estão presentes vários sintomas típicos desta doença, nomeadamente: flutuações de consciência e cognitivas, alucinações visuais recorrentes e detalhadas, declínio cognitivo progressivo com distratilidade fácil e quedas

Restantes alíneas:

A - O Delirium caracteriza-se por início rápido (e o do caso clínico terá tido início há vários meses). Para além disso, o sinal cardinal de Delirium é alteração da consciência, com sonolência e perturbação da perceção do ambiente com desorientação (que não se verifica) e distratilidade. Este quadro pode flutuar e intercalar com períodos de agitação e agressividade.

C - As características de demência frontotemporal são muito distintas das referidas no quadro, nomeadamente, perda de critica precoce, desinibição e falta de julgamento, rigidez mental, hiperoralidade, impulsividade, apatia, perseveração e ecolalia, entre outros.

D - Apesar da ansiedade referida, muito comum em quadros depressivos, o doente não apresenta sintomatologia concordante, nomeadamente: humor deprimido durante a maior parte do dia, anedonia, alterações do apetite (quando não come, parece ser por incapacidade em alimentar-se autonomamente), alterações do sono, sentimentos de inutilidade ou culpa, pensamentos recorrentes de morte ou suicídio.

E - O doente esteve de facto exposto a um evento de vida que seria traumático para a grande maioria das pessoas. Ainda assim, não há referência aos restantes critérios para esta perturbação, ou seja: sintomas intrusivos associados ao evento, nomeadamente lembranças intrusivas angustiantes, recorrentes e involuntárias, sonhos angustiantes recorrentes, flashbacks, entre outros; evitação persistente de estímulos associados ao evento traumático; alterações negativas em cognições e no humor associadas ao evento traumático (p.e. incapacidade de o recordar); alterações marcantes na excitação e na reatividade associadas ao evento traumático.

PERGUNTA 17

Uma mulher de 56 anos é trazida ao serviço de urgência por prostração de novo desde há 12 horas. Está acompanhada pelo marido, que refere que, desde há dois dias, a doente apresenta queixas de arrepios, disúria e polaquiúria, náuseas e um registo de temperatura elevada (38,8°C). A história médica inclui acidente vascular isquémico, sem sequelas, há cinco anos, e diabetes mellitus tipo 2 com 15 anos de evolução, associada a retinopatia diabética. A medicação habitual inclui ácido acetilsalicílico, lisinopril, hidroclorotiazida e insulina. Os sinais vitais são temperatura 37°C, frequência respiratória 25/min (irregular), frequência cardíaca 101/min e pressão arterial 112/78 mm Hg; SpO2 97% (ar ambiente). A doente encontra-se na maca, letárgica, mas facilmente despertável, referindo sede e dor abdominal, sem focalizar. As mucosas estão coradas e desidratadas e o hálito tem cheiro frutado. A auscultação cardíaca revela sons presentes e taquicardia. A auscultação pulmonar revela hipoventilação global. O abdómen é doloroso à palpação profunda, sem defesa ou outros sinais de irritação peritoneal. O exame da pele não mostra alterações. O exame neurológico não mostra assimetrias na avaliação da força nem dos reflexos osteotendinosos.

Qual dos seguintes é o próximo passo mais adequado na abordagem desta doente?

A. Ecografia renovesical
B. Gasometria arterial
C. Raio-X do tórax
D. TC do crânio
E. Urocultura

Chave oficial: B
Proposta Academia: B

Validação da afirmação correcta: Gasometria arterial

Trata-se de um quadro sugestivo de infeção urinária (febre, disúria e polaquiúria), com clínica sugestiva de possível evolução para sépsis (prostração, febre, taquicardia, taquipneia) e diabetes mellitus descompensada (mais provavelmente no contexto de infeção). De realçar que a doente apresenta prostração (mas sem défices neurológicos focais), taquicardia e taquipneia com hálito frutado e desidratação sugerindo cetoacidose diabética, embora não se possa só pela clínica excluir que se possa tratar de estado hiperglicémico hiperosmolar ou acidose lática em contexto de sépsis. A gasometria arterial é o passo mais adequado na abordagem desta doente uma vez que permite uma avaliação rápida da glicémia, pH, bicarbonato, lactato e ionograma. A presença de acidose metabólica com aumento do hiato aniónico e a gravidade da mesma, permitem orientar a

abordagem a esta doente nomeadamente quanto a hidratação, insulinoterapia, correção de acidémia, reposição ou não de bicarbonato, correções iónicas e início atempado de antibioterapia. Sépsis e diabetes descompensada não corrigidos prontamente podem evoluir desfavoravelmente culminando na morte do doente.

Restantes alíneas:

A - Não é o passo mais urgente na abordagem desta doente e poderá ser realizado a posteriori mediante evidência de complicações renais

C - O foco infecioso parece ser infeção urinária, portanto o Raio-X do tórax não é o exame mais prioritário.

D - Apesar da prostração, a doente não apresenta défices neurológicos focais sugestivos de evento vascular agudo ou lesão ocupante de espaço do SNC que possa necessitar de intervenção urgente. A prostração pode ser justificada pelo contexto de infeção/sépsis e diabetes descompensada e, portanto, a TAC de crânio não parece prioritária.

E - Não parece ser prioritária relativamente à gasometria arterial, uma vez que permite confirmar infeção urinária (com demora até se ter o resultado) mas não permite avaliar de forma célere eventuais complicações associadas ao contexto de infeção/sépsis e descompensação de diabetes que necessitem de correção urgente

---

PERGUNTA 18

Uma mulher de 45 anos de origem asiática, vem ao consultório médico por episódios de perda de urina quando ri, tosse, corre ou salta desde há um ano e com agravamento progressivo. Nega polaquiúria, nictúria ou queixas gastrointestinais. Os antecedentes ginecológicos são menarca aos 12 anos; ciclos menstruais de 28 dias; coitarca aos 22 anos; gesta 4 e para 4 (partos vaginais a termo, de recém-nascidos com pesos entre 3610 g e 4200 g). Ela não tem antecedentes pessoais de relevo. Faz contraceção com dispositivo intrauterino de cobre desde há oito anos. Os antecedentes familiares incluem pai com hérnia inguinal aos 70 anos, corrigida cirurgicamente. Os sinais vitais são temperatura 36°C, frequência respiratória 14/min, frequência cardíaca 68/min e pressão arterial 11270 mm Hg. Ela mede 158 cm de altura e pesa 65 kg; IMC 26 kg/m2. O exame físico revela cistocelo estadio Il (Pelvic Organ Prolapse Quantification). O restante exame fisico encontra-se dentro dos parâmetros de normalidade.

Qual dos seguintes é o fator de risco que mais contribui para o quadro clínico desta doente?

A. Excesso de peso
B. História familiar
C. Idade
D. Origem etnogeográfica.
E. Paridade

Chave oficial: E
Proposta Academia: E

Validação da afirmação correcta: Paridade

O estiramento da fáscia endopélvica, músculos elevadores do ânus e corpo perineal durante o parto é um fator de risco para prolapsos de órgãos pélvicos (POP). Esta utente teve 4 partos vaginais de recém nascidos com pesos superiores a 3500g, pelo que a paridade é um fator de risco importante para POP neste caso.

Restantes alíneas:

A - A obesidade é um fator de risco para Prolapso de órgão pélvico. No entanto, esta utente tem um IMC de 26, pelo que não seria justificativo do quadro clínico.

B - A história familiar de hérnia inguinal não é um fator de risco para prolapso de órgão pélvico.

C - Os prolapsos de órgãos pélvicos são mais frequentes em idosos; esta utente tem 45 anos, pelo que a idade não é um fator de risco neste caso.

D - A etnia não é um fator de risco consensual, e neste caso há um fator de risco consensual e mais importante.

PERGUNTA 19

Um adolescente de 12 anos vem à consulta de pediatria por obesidade. Ele não tem antecedentes patológicos de relevo. A mãe é desempregada e foi submetida a colocação de banda gástrica aos 28 anos; o pai tem antecedentes de hipertensão arterial e dislipidémia. Os sinais vitais são temperatura timpânica 37ºC, frequência respiratória 18/min, frequência cardíaca 84/min e pressão arterial 132/81 mmHg. Traz registo de pressão arterial avaliada no domicílio com múltiplas medições acima do percentil 95 para sexo, idade e altura. Ele tem 148cm de altura e 60 kg; IMC 27.4 kg/m2 (P99.6). Ao exame físico apresenta estrias vinosas no abdómen, acantose nigricans e ginecomastia bilateral simétrica. O volume testicular é de 5 ml bilateralmente e apresenta Tanner estadio 2 (genitais e pelo púbico). O restante exame físico incluindo auscultação cardíaca e pulmonar, encontra-se dentro dos parâmetros de normalidade.

Foi pedido estudo analítico com perfil lipídico, função tiroideia, glucose, insulina e hemoglobina A1c.

Qual das seguintes alternativas é o próximo passo mais adequado?

A. Orientação para cirurgia bariátrica
B. Pedido de ecocardiograma e exame oftalmológico
C. Pedido de ecografia mamária
D. Pedido de FSH, LH, testosterona e prolactina
E. Pedido de monitorização ambulatória de pressão arterial 24 horas

Chave oficial: E
Proposta Academia: E

Validação da afirmação correcta: Pedido de monitorização ambulatória de pressão arterial 24 horas Nesta vinheta clínica estamos perante um adolescente com obesidade provavelmente já grave (se tivermos em conta a definição de obesidade grave como IMC > 120% do P95, o que corresponde sensivelmente ao P99), com antecedentes familiares positivos quer de obesidade severa (na mãe) quer de fatores de risco cardiovascular (no pai) e com provável insulinorresistência associada (pela acantose descrita). Segundo os valores de TA descritos (com vários valores em domicílio superiores ao P95 para o sexo, idade e altura) encaixaria eventualmente numa HTA de grau 1. Contudo, não se pode deixar de acrescentar que a medição em domicílio dos valores de tensão arterial, quando feita por método oscilométrico (que é o mais habitual em casa, com os dispositivos automatizados), deve ser confirmada pelo método auscultatório (gold-standard actual) em determinações repetidas, pelo menos 3, num período de 2 a 12 semanas, pelo que o diagnóstico de HTA não se encontra firmemente estabelecido (na realidade, temos apenas um valor obtido em consulta de 132/81 mmHg). Nesta sequência, a opção pelo pedido do MAPA permitiria confirmar o diagnóstico de HTA. A cirurgia bariátrica nunca é uma opção de primeira linha para o tratamento da obesidade em crianças e adolescentes, sendo sempre preferíveis as opções terapêuticas não invasivas, pelo que a opção a não seria de considerar. Em relação à alínea c, a ginecomastia referida na vinheta clínica é bilateral, simétrica, num adolescente pubertário e obeso, (o que às vezes do ponto de vista clínico torna difícil a distinção da lipomastia, que é a infiltração da mama por tecido adiposo, frequente em situações de obesidade), pelo que nesta fase efetuar uma ecografia mamária não seria o próximo passo mais adequado. Apenas após a confirmação da presença de HTA (ainda não firmemente estabelecida neste caso) se recomenda a avaliação de lesão de órgão alvo, com o ecocardiograma (descartar hipertrofia ventricular esquerda) e exame oftalmológico (descartar retinopatia hipertensiva), tal como é proposto na alínea B. O doseamento de gonadotrofinas, testosterona e prolactina referidos na alínea d poderia estar indicado na investigação de uma puberdade diferida em eventual relação com hipogonadismo, o que não é o caso deste adolescente, que já iniciou a sua puberdade (volume testicular de 5 ml).

Restantes alíneas:

Verificar a justificação completa da resposta correta

PERGUNTA 20

Uma mulher de 35 anos, empresária, vem ao serviço de urgência por paragem de emissão de gases e fezes, desde há 6 dias. Refere ainda distensão abdominal, vómitos e dor abdominal muito intensa na fossa ilíaca direita (FID). Relaciona estas queixas com stress profissional. Ao exame físico observam-se 3 úlceras da mucusa oral. Os sinais vitais são temperatura 37.9ºC, frequência cardíaca 120/min e pressão arterial 110/69mmHg. Ela tem 160 cm de altura e pesa 56 kg; IMC 22kg/m2. Ao exame abdominal apresenta dor intensa no epigastro, com dor ligeira à descompressão na FID. O restantes exame físico encontra-se dentro dos parâmetros da normalidade. Os resultados analíticos revelam: Proteína C reactiva 110 mg/L Hemoglobina 17.5 g/fL Leucócitos 18800/mm3 Neutrófilos segmentados 78% Plaquetas 450 x 10^9/L O raio-x simples do abdómen revela níveis hidroaéreos evidentes. A utente é internada para observação e estudo. Realiza colonoscopia, que revela erosões da mucosa, predominantemente ileocecais e de todo colón, poupando o reto. Qual dos seguintes genes é o mais provavelmente implicado na etiopatogenia da doença desta mulher?

A. ATP7B
B. FXR
C. IL150
D. JAK2
E. STAT23

Chave oficial: D
Proposta Academia: D

Validação da afirmação correcta: Estamos perante um caso de uma mulher de 35 anos com um quadro de oclusão intestinal evidenciado pela paragem de emissão de gases e fezes há 6 dias, vómitos e dor e distensão abdominal. Associadamente, há referência a uma colonoscopia com erosões da mucosa predominantemente ileocecais e de todo o cólon poupando o reto. Estes dados remetem-nos para o diagnóstico de doença de Crohn. As alterações analíticas (trombocitose e aumento dos parâmetros inflamatórios) poderão ser interpretados no contexto de agudização da doença. Assim sendo, o gene mais provavelmente implicado é o JAK2. Aliás, atualmente, existem vários fármacos que atuam na inibição da via da JAK.

Restantes alíneas:

A - ATP7B – Gene associado à doença de Wilson. A doença de Wilson é uma doença hereditária autossómica recessiva resultante da acumulação de cobre no organismo. Pode manifestar-se por sintomas neuropsiquiátricos, alterações hepáticas e oculares.

B - FXR – Este gene codifica um recetor que regula o metabolismo dos ácidos biliares. As mutações neste gene estão mais associadas à PFIC (progressive familial intrahepatic cholestasis).

C - IL150 – Outros genes envolvidos na Doença de Crohn são o gene IL23R e IL12B. A IL150 não está descrita como aumentando o risco de desenvolvimento desta doença.

D - STAT23 – Este gene não se encontra associado a aumento de risco de doença de Crohn. Ao invés, mutações na STAT3 (e não 23) têm uma relação com esta doença já bem documentada na literatura.

PERGUNTA 21

Um homem de 55 anos é trazido ao consultório médico pelo pai por alterações de comportamento com início há três anos. Após um casamento com quase 30 anos de duração, o doente está divorciado desde há um ano. O divórcio resultou da iniciativa da mulher, depois de esta ter descoberto que o doente tinha tido relações extraconjugais com várias mulheres, nos meses anteriores ao divórcio. Esta descoberta deixou toda a família surpreendida, por não estar de acordo com a personalidade prévia do doente, marcada por timidez. Por outro lado, apesar de ser um empresário bem-sucedido, a sua empresa está agora a ter algumas dificuldades. O doente é menos assíduo ao trabalho e não consegue terminar os poucos projetos em que se envolve. A história médica revela episódio depressivo grave há 10 anos, com recuperação completa sob tratamento instituído em consulta de psiquiatria, cuja natureza o doente não sabe reproduzir. O pai é saudável; a mãe morreu aos 60 anos por complicações de síndrome demencial. O doente tem apresentação descuidada e vestuário sujo, com uma postura desinibida e desadequada. Conta piadas obscenas e come chocolates durante a consulta. Está vígil e orientado em todos os domínios. O discurso é pobre e repetitivo. Não se apura atividade delirante ou alterações da sensório-perceção.

Qual dos seguintes é o diagnóstico mais provável?

A. Demência frontotemporal
B. Neurossífilis
C. Perturbação bipolar
D. Perturbação de personalidade
E. Perturbação neurocognitiva por VIH.

Chave oficial: A
Proposta Academia: A

Validação da afirmação correcta: Demência frontotemporal
A demência frontotemporal caracteriza-se por início insidioso (aparentemente este doente com atitudes fora da sua personalidade habitual desde há um ano), com perda de crítica precoce, desinibição e falta de julgamento, desadequação, hiperoralidade (especialmente para doces, e encontra-se a comer chocolate durante a observação médica), impulsividade e negligência no autocuidado.

Restantes alíneas:

B - Não existe nenhuma referência a infeção prévia e o quadro apresentado não é típico de neurossífilis, em nenhuma das suas três apresentações: sífilis meningovascular (apesar de poder ter alterações da personalidade, não há menção a acidentes vasculares cerebrais, labilidade emocional e cefaleias), paresia geral (também podendo cursar com alterações da personalidade, não tem disartria nem sintomas e sinais motores; nem sintomatologia delirante de teor grandioso); Tabes dorsalis.

C - Para além de não ter critérios para episódio afetivo, as alterações de comportamento referidas tiveram início há 3 anos, o que não é uma idade típica de aparecimento de perturbação afetiva bipolar. As alterações têm-se mantido presentes, desde que começaram, com agravamento progressivo, não tendo caracter episódico.

D - As perturbações de personalidade são padrões estáveis, ao longo da vida do indivíduo, não podendo explicar alterações ao comportamento habitual da pessoa aos 52 anos.

E - Perturbação neurocognitiva ligeira no VIH é frequente, normalmente com um início insidioso. O diagnóstico deverá ser considerado quando existe evidência desta infeção, o que não se verifica neste caso clínico.

PERGUNTA 22

Um homem de 49 anos, empregado numa livraria, vem à consulta hospitalar para vigilância. Ele tem antecedentes de colite ulcerosa com 20 anos de evolução e colangite esclerosante primária há 6 anos. Encontra-se assintomático. Os sinais vitais são temperatura 36,8°C, frequência cardíaca 89/min e pressão arterial 100/55mmHg. O exame físico encontra-se dentro dos parâmetros da normalidade. Os resultados dos estudos analíticos revelam:
AST 25 U/L
ALT 78 U/L
γ -glutamil transferase (GGT) 220 U/L
Cálcio total 8,0 mg/dL
Proteínas: Albumina 3,0 g/dL
Hemoglobina 11,0 g/dL
Tempo de protrombina 15 segundos

Qual das seguintes alternativas representa a estratégia de vigilância mais adequada, neste doente?

A. Colonoscopia, anual.
B. Doseamento de CEA sérico, a cada seis meses.
C. Enterorressonância, anual
D. Pesquisa de sangue oculto nas fezes, a cada seis meses
E. TC abdominal, a cada dois anos

Chave oficial: A
Proposta Academia: A

Validação da afirmação correcta: Colonoscopia, anual.

Nos doentes com colite ulcerosa com mais de 8 anos de evolução está indicado o rastreio do CCR (cancro colorretal) com uma periodicidade entre 1 a 5 anos, dependendo de vários fatores associados à doença. Na presença de colangite esclerosante primária (CEP), o risco de desenvolver CCR está aumentado pelo que está recomendado a colonoscopia anual com início na data de diagnóstico de CEP.

O caso clínico é muito sugestivo de asma. Em crianças com idade < 5 anos, o diagnóstico é estabelecido com recurso a prova terapêutica com corticóide inalado e broncodilatador.

Restantes alíneas:

B - Doseamento de CEA sérico, a cada seis meses – Os marcadores tumorais não estão
indicados no rastreio de neoplasias.

C - Enterorressonância, anual – A colite ulcerosa é uma doença crónica que envolve
apenas o cólon e reto. A enteroressonância só estaria indicada, na fase inicial de diagnóstico, para auxiliar no diagnostico diferencial com doença de crohn. Desta forma, não tem papel na vigilância nesta patologia

D - Pesquisa de sangue oculto nas fezes, a cada seis meses – Não está recomendado como método de vigilância nestes doentes. A colonoscopia é o método de eleição

E - TC abdominal, a cada dois anos – Não está recomendado como método de rastreio,além do risco da radiação excessiva

---

PERGUNTA 23

Um homem de 38 anos, vítima de acidente de motociclo, é trazido ao serviço de urgência por uma equipa dos bombeiros, imobilizado em plano duro e com colar cervical. Na admissão apresenta respiração ruidosa e fratura exposta do fémur direito. O doente está com máscara de O2 (15 L/min; 100 %) mas não tem acessos. Quando estimulado não obedece a ordens. À estimulação dolorosa não produz resposta verbal e não abre os olhos, mas localiza a dor. Os sinais vitais são temperatura axilar 35,9°C, frequência respiratória 26/min, frequência cardíaca 100/min e pressão arterial 88/42 mm Hg.
Qual das seguintes alternativas é o próximo passo mais adequado na abordagem inicial deste doente?

A. Cateterizar veia e iniciar fluidos.
B. Intubar com tubo orotraqueal.
C. Realizar ecografia abdominal.
D. Realizar tomografia do crânio.
E. Reduzir e imobilizar a fratura do membro.

Área do conhecimento: Cirurgia – Trauma

Chave Oficial: B

Proposta Academia: B

Validação da afirmação correcta: Estamos perante um caso de trauma, onde deve seguir-se a abordagem ABCDE: avaliar sequencialmente cada parâmetro e sempre que for detetada uma anomalia essa deve ser abordada antes de se passar ao parâmetro seguinte. Desde logo percebemos que há um problema em A – respiração ruidosa. Por outro lado, se calcularmos a escala de coma de Glasgow (ECG) deste doente atribuímos um total de 7 pontos (Resposta motora 5, Resposta verbal 1, Abertura ocular 1). Um valor igual ou inferior a 8 na ECG é indicação para entubação imediata. Assim, o doente tem de ser entubado e ventilado para continuação de cuidados.

Restantes alíneas:

B - Pode ser um passo importante na abordagem do doente traumatizado. No entanto, este doente tem alterações life-threatening que necessitam de ser abordadas antes.

C Útil para avaliação de eventuais hemorragias intra-abdmominais, mas apenas após a avaliação do C (circulation).

D - Estaria incluído na abordagem do D (disability). Apesar de este doente poder ter sofrido um traumatismo crânio-encefálico evidente, a sua documentação por exame de imagem não é prioritária nesta fase.

E - Poderia incuir-se no E (Exposure) constitui um passo importante na abordagem do doente traumatizado. No entanto, este doente tem alterações life-threatening que necessitam de ser abordadas antes – nomeadamente disfunções no A (Airway).

PERGUNTA 24

Um lactente de 6 meses é trazido ao consultório médico por vómitos persistentes, não biliares, com um dia de evolução. O débito urinário diminuiu ligeiramente durante este período de tempo. Não teve febre, exantemas, tosse ou diarreia. Nasceu às 34 semanas de gestação, após parto vaginal espontâneo. Não tem antecedentes patológicos de relevo e não faz medicação habitual. Os sinais vitais são temperatura retal 37,6ºC, frequência cardíaca 160/min, frequência respiratória 44/min e pressão arterial 80/40mmHg. Encontra-se no percentil 50 de comprimento, 75 de peso e 90 de perímetro cefálico. Ao exame físico apresenta-se alerta e irritado, mas consolável ao colo materno. O abdómen está mole, ligeiramente distendido, mas sem defesa. As extremidades estão frias com pulsos distais ligeiramente mais fracos que os proximais. O exame genital revela pénis circuncisado. O testículo esquerdo é facilmente palpável no hemiescroto esquerdo; o testículo direito é difícil de individualizar por tumefeção palpável no hemiescroto direito com aparente extensão até ao anel inguinal. O restante exame físico encontra-se dentros dos parâmetros da normalidade.

Qual dos seguintes sinais e sintomas é mais específico do diagnóstico desta criança?

A. Abdómen ligeiramente distendido
B. Aumento de volume do hemiescroto direito.
C. Diminuição do débito urinário
D. Protrusão de massa através do anel inguinal.
E. Vómitos persistentes

Proposta Academia: D
Chave oficial: D

Validação da afirmação correcta: Protrusão de massa através do anel inguinal. Estamos perante um lactente com quadro de vómitos prolongado (>12h), sem dados sugestivos de infeção (febre, cheiro fétido da urina, diarreia, contexto epidemiológico), que se apresenta com clínica algo preocupante – taquicardia, polipneia, irritabilidade, extremidades frias, massa palpável no hemiescroto direito, distensão abdominal, pulsos distais mais fracos que os proximais. O conjunto de achados é compatível com obstrução intestinal e a protrusão de massa através do anel inguinal indica-nos a provável localização da obstrução, sendo o achado mais específico para o diagnóstico.

Restantes alíneas:

A - Várias causas de vómitos no lactente podem cursar com ligeira distensão abdominal, nomeadamente qualquer causa de obstrução ou pseudoobstrução, obstipação, massas/ tumores,
etc. Assim, este achado não é específico para o diagnóstico.

B - O aumento de volume poderia ser causado, por exemplo, por um hidrocelo, pelo que este achado também não é específico de hérnia inguinal como causa de obstrução intestinal.

C - A diminuição do débito urinário ocorre em qualquer causa de desidratação, pelo que também não é específica para o diagnóstico.

E - A presença de vómitos persistentes ocorre em várias situações patológicas no pequeno lactente, nomeadamente infeções (ITU, GEA), obstrução/ pseudoobstrução intestinal, doenças metabólicas, hipertensão intracraniana, entre outras, pelo que também não é específica para o diagnóstico.

PERGUNTA 25

Um homem de 28 anos vem à consulta de oncologia médica para início do primeiro ciclo de quimioterapia, por tumor germinativo do testículo, com metastização ganglionar extensa e pulmonar. Ele não tem outros antecedentes conhecidos. A medicação habitual inclui alopurinol. Os sinais vitais são temperatura 36°C, frequência cardíaca 86/min e pressão arterial 122/64 mm Hg. Ao exame físico apresenta-se com bom estado geral, ECOG OS 1. Está corado, hidratado e eupneico. O abdómen é mole e depressível, sem organomegalias palpáveis. A auscultação cardíaca e pulmonar encontra-se dentro dos parâmetros de normalidade.

Os resultados dos estudos analíticos revelam:

Soro

Creatinina 0,8 mg/dL
Azoto ureico 10 mg/dL
Sódio 137 mEq/L
Potássio 4,2 mEq/L
Cloro L 100 mEq/L
Ácido úrico 8 mg/dL
Desidrogenase láctica 1900 U/L

Sangue

Hemoglobina 13,1 g/dL
Leucócitos 5 200/mm3
Neutrófilos, segmentados 60%
Plaquetas 185 x 10^9/L

Qual das seguintes alternativas é o próximo passo mais adequado na gestão deste doente?

A. Associação de rasburicase
B. Diferir quimioterapia
C. Hidratação abundante
D. Iniciar suporte dialítico
E. Interrupção de alopurinol

Chave oficial: C
Proposta Academia: C

Validação da afirmação correcta: Hidratação abundante - Hidratação abundante perante um doente em tratamento activo de uma neoplasia muito quimiossensivel, já sob alopurinol para profilaxia primária é o mais indicado.

Restantes alíneas:

A - Associação de rasburicase

Comentário: O doente não está em síndrome de lise tumoral, pelo que não tem indicação para fazer terapêutica com rasburicase. Apesar das neoplasias germinativas terem elevado risco de sindrome de lise tumoral pela sua quimiossensibilidade, não está indicada a realização de rasburicase como profilaxia primária.

B - Diferir quimioterapia

Comentário: O doente encontra-se clinicamente bem e analiticamente não tem altearções que impossibilitem a realização de quimioterapia. Assim, e sendo os tumores do testículo muito quimiossensíveis, não tem qualquer motivo para adiar um tratamento com intuito curativo.

D - Iniciar suporte dialítico

Comentário: O doente não tem qualquer evidência de insuficiência renal, distúrbios iónicos ou sobrecarga hídrica que indiquem a necessidade de suporte dialítico.

E - Interrupção de alopurinol

Comentário: O alopurinol pode ser utilizado como profilaxia primária dos tumores com elevado risco de sindrome de lise tumoral e não deve, como tal e perante um doente com um tumor do testiculo sob tratamento activo, ser interrompido.

PERGUNTA 26

Uma mulher de 48 anos veio ao consultório medico por irregularidades menstruais desde há um ano. Os ciclos menstruais duram 45-60 dias com menstruações abundantes, por vezes com coágulos, com 8 dias de duração. Teve menarca aos 12 anos. Gesta 2, para 2 (partos eutócicos sem intercorrências). A data da última menstruação foi há 21 dias. A historia médica revela laqueação tubar bilateral há quatro anos e asma medicada com salbutamol. Não tem antecedentes familiares patológicos de relevo. Os sinais vitais são temperatura 36,1°C, frequência respiratória 12/min, frequência cardíaca 72/min e pressão arterial 122/71 mm Hg. Ela tem 163 cm de altura e pesa 65 kg; IMC 24,5 kg/m2. O exame físico, incluindo o ginecológico, não apresenta alterações de relevo.
Os resultados dos estudos analíticos revelam:
FSH 28 mU/mL
Eritrócitos 4,1 X 106/mm3
TSH 4,5 µU/mL
Hemoglobina 14 g/dL
Tiroxina (T4) 120 nmol/L
Hematócrito 38 %
Leucócitos 4 500/mm3
Plaquetas 330 X 10^9/L
Qual das seguintes alterativas é a causa que melhor explica as queixas desta mulher?

A. Ciclos anovulatórios
B. Hipotiroidismo subclínico
C. Insuficiência ovárica autoimune
D. Laqueação tubar
E. Pólipo endometrial

Proposta Academia: A
Chave oficial: A

Validação da afirmação correcta: Ciclos anovulatórios

Trata-se de uma utente de 48 anos, pelo que pode estar no climatério/perimenopausa. Neste período do ciclo reprodutivo, pode haver ciclos anovulatórios que se devem à diminuição da função folicular ovárica, o que justifica a hemorragia uterina anómala.

Restantes alíneas:

B - O hipotiroidismo é uma causa de hemorragia uterina anómala. No hipotiroidismo subclínico, laboratorialmente temos valores normais de T4 e valores aumentados de TSH, o que não se verifica neste caso clínico.

C - Caracterizar-se-ia por amenorreia. A insuficiência ovárica prematura, da qual uma das causas é autoimune, ocorre em mulheres antes dos 40 anos – esta mulher já tem 48 anos.

D - Segundo os consensos da contracepção de 2020: "A literatura não é concordante no impacto da laqueação tubar (LT) no ciclo menstrual, considerando-se que as mulheres com LT não tem modificações no padrão menstrual. O efeito mais frequente é o aumento da duração e do fluxo menstrual".

E - Os pólipos endometriais são causa de hemorragia uterina anómala, mas estaríamos mais à espera de hemorragia fora dos ciclos menstruais, acabando por não explicar a hemorragia menstrual muito abundante. Também não explica os ciclos menstruais com 45-60 dias

PERGUNTA 27

Um homem de 70 anos vem à consulta por astenia de instalação progressiva nos últimos seis meses, sem outros sintomas. Tem antecedentes de hipertensão arterial controlada com losartan. Os sinais vitais são temperatura 36°C, frequência respiratória 16/min frequência cardíaca 68/min e pressão arterial 13.0/70 mm Hg. Ao exame físico observa-se palidez da pele e mucosas; escleróticas anictéricas. A auscultação cardíaca e pulmonar encontra-se dentro dos parâmetros de normalidade. O abdómen está mole e depressível; sem organomegálias palpáveis.
Os resultados dos estudos analíticos revelam:

Creatinina 1,0 mg/dL
Ureia 40 mg/dL [N = 10-40 mg/dL]
Glucose 106 mg/dL
Ferro 50 microg/dL
Ferritina 150 ng/mL
LDH 80 U/L
Bilirrubina total 0,8 mg/dL

Hemoglobina 9.0 g/dL
VGM 99fL
Leucócitos 4100/mm3
Neutrófilos 65 %
Linfócitos 23 %
Plaquetas 125 x 10^9/L

A eletroforese de proteínas encontra-se dentro dos parâmetros de normalidade.

Qual dos seguintes é o diagnostico mais provável?

A. Anemia de doença crónica
B. Anemia hemolítica imune
C. Mielofibrose primária
D. Mieloma Múltiplo
E. Síndrome Mielodisplásica

Chave oficial: E
Proposta Academia: E

Validação da afirmação correcta: Síndrome Mielodisplásica - O caso clínico descreve um doente com um quadro de bicitopenia (anemia e trombocitopenia) com sintomatologia parca (apenas astenia) com 6 meses de evolução. A idade do doente também é um fator que nos pode apontar para este diagnóstico já que a síndrome Mielodisplásica é uma doença dos idosos.

Restantes alíneas:

A - Esta doente não apresenta nenhum antecedente de relevo que possa condicionar anemia de doença crónica. Além disso, a anemia de doença crónica cursa com ferro sérico normal a baixo e ferritina sérica normal a aumentada - padrão não observado neste caso.

B - O estudo analítico não demonstra padrão hemolítico - na anemia hemolítica estaríamos à espera de aumento da bilirrubina e da LDH, o que não se verifica neste caso.

C - A Mielofibrose primária apresenta caracteristicamente esplenomegalia volumosa, que neste doente não está presente tornando esta opção menos provável.

D - A eletroforese de proteínas está normal neste doente. Assim, não existe uma onda M pelo que é pouco provável termos uma gamapatia monoclonal (que faz parte dos critérios de diagnóstico de Mieloma Múltiplo).

PERGUNTA 28

Uma mulher de 64 anos vem ao consultório medico por dores na perna direita que pontua com 7 valores em 10, sobretudo na marcha e no trabalho, com sensação de queimadura na face externa da perna direita. Ela diz: «Isto é muito aborrecido e doloroso. Preciso de saber o que é que tenho! É que assim não consigo trabalhar. É cuidadora formal de profissão. A história medica revela enxaqueca sem aura, hipotiroidismo, hipertensão arterial, úlcera duodenal e dores lombares. Está medicada com levotiroxina, amlodipina, pantoprazole e em SOS com a associação paracetamol + tiocolquicósido. A doente tem 165 cm de altura e pesa 82 kg; 1MC 30 kg/m2, estando os sinais vitais dentro de parâmetros de normalidade. Não se verifica dismetria, nem alterações de força comparando ambos os membros inferiores, sendo as sensibilidades tátil, térmica e vibratória não diferentes comparando ambas as pernas.

Qual dos seguintes é o diagnostico mais provável?

A. Coxartrose
B. Espondilartrite inflamatória
C. Espondilose lombar
D. Gonartrose
E. Sacroileite

Chave oficial: C

Proposta Academia: C

Validação da afirmação correcta: Espondilose lombar
O quadro clínico aborda uma mulher de 64 anos com antecedentes pessoais relevantes de lombalgia crónica e que apresenta um quadro de dor neuropática na face externa da perna direita e que não apresenta alterações do exame físico. Inicialmente é importante destacar que o enunciado é omisso no exame músculo-esquelético (nomeadamente da coluna, anca e joelho) o que seria fundamental para apoiar / excluir as hipóteses de diagnóstico apresentadas. Tendo em conta que o caso clínico descreve uma dor neuropática na perna, que o exame neurológico não tem alterações e que não são apresentadas hipóteses de neuropatias periféricas, a hipótese correta é a Espondilose lombar (alínea C) uma vez que é a causa mais comum de radiculopatia lombar em pessoas com >60 anos, originando um quadro de lombalgia e/ou ciatalgia ou cruralgia com caracter neuropático. Neste caso, trata-se provavelmente de uma ciatalgia e seria importante a avaliação da coluna com um teste de lasègue.

Restantes alíneas:

A - Apesar da doente ser obesa, o que é um fator de risco para coxartrose, a dor da coxartrose é de ritmo mecânico, não neuropático e localizada na virilha com irradiação para o joelho (e não para a perna). Destacar que o exame físico com dor na rotação interna da coxofemoral seria um sinal útil.

B - O quadro típico de espondilartrite caracteriza-se pela existência de lombalgia inflamatória crónica em pessoas com <45 anos. Destacar que o termo Espondilartrite Inflamatória é redundante e incorreto.

D - Apesar da doente ser obesa, o que é um fator de risco para gonartrose, a dor é de ritmo mecânico, não neuropático e localizada na região do joelho, predominantemente na entrelinha articular e sem irradiação. Destacar que o exame físico com dor na palpação da entrelinha articular e crepitações na mobilização passiva são sinais úteis.

E - A sacroileite é geralmente a manifestação inicial mais comum das espondilartrites (muito menos comum outras causas como infeções ou microcristalina) e caracteriza-se pela existência de lombalgia inflamatória

---

PERGUNTA 29

Um homem de 78 anos vem ao consultório médico por dor no hemotórax esquerdo que agrava com os movimentos respiratórios com quatro meses de evolução. Ele refere ainda tosse seca, perda de apetite e perda de peso de cerca de 5 kg nos últimos 2 meses. Neste período, nega febre ou sudorese noturna. A história médica revela diabetes mellitus, dislipidemia e obesidade. A medicação habitual inclui sitagliptina, metformina, rosuvastatina e aspirina. Trabalhou 40 anos construção civil. Os sinais vitais são temperatura 36ºC, frequência respiratória 16/min, frequência cardíaca 89/min e pressão arterial 116/87 mmHg; Sp02 97 % (ar ambiente). Ele tem 178 cm de altura e pesa 92 kg; IMC 29kg/m2. Ao exame físico apresenta ar doente. As mucosas estão coradas e hidratadas. Não há gânglios palpáveis nas cadeias do pescoço, supraclavicular e axilar. A auscultação pulmonar mostra diminuição dos sons respiratórios e da transmissão vocal na metade inferior do hemitórax esquerdo associado a macicez à percussão. Ele não tem edemas periféricos. O restante exame físico, incluindo a auscultação cardíaca, encontra-se dentro dos parâmetros de normalidade. O raio-X de tórax mostra derrame pleural esquerdo de médio volume e aparente espessamento pleural.

Qual dos seguintes estudos clínicos é o mais adequado para confirmar o diagnóstico etiológico mais provável?

A. Biópsia da pleura.
B. Ecocardiograma
C. Endoscopia digestiva alta.
D. Hemocultura
E. Teste de libertação do interferão gama (IGRA).

Chave oficial: A
Proposta Academia: A

Validação da afirmação correcta: Biópsia da pleura.

O caso clínico relata o caso de um doente com derrame pleural unilateral esquerdo associado a sintomas constitucionais (anorexia e perda ponderal), história de exposição laboral (asbestos, no contexto da construção civil) com radiografia demonstrando espessamento pleural. Em face destes fatores de risco e das alterações na radiografia uma das hipóteses diagnósticas é a doença pleural por

asbestos, mais particularmente o mesotelioma, pelo que a caracterização histológica é fundamental para o diagnóstico. Relembrar que é frequente as manifestações deste tipo de exposição a asbestos só ocorrerem ao fim de muitos anos após exposição, inclusive, nalguns casos, em momentos em que já não existe exposição ativa.

Restantes alíneas:

B - Seria útil se a suspeita de insuficiência cardíaca pudesse justificar os achados, o que não é o caso. Por um lado, na IC o derrame é mais frequentemente bilateral (e quando unilateral é mais frequentemente direito) e por outro, tipicamente não se associa a espessamento pleural.

C - O quadro constitucional parece justificar-se por patologia pleural potencialmente maligna. Sem outra sintomatologia gastrointestinal, não fará sentido nesta fase.

D - Sem aparente quadro infecioso em curso, pelo que é inútil. A ser eventualmente colhido produto para cultura, seria líquido pleural e biópsia pleural, não hemocultura.

E - O IGRA serve para diagnóstico de tuberculose latente e não (na esmagadora maioria dos casos) para diagnóstico de tuberculose doença. Perante a suspeita de tuberculose pleural, mais uma vez, o caminho seria a recolha de líquido pleural e biópsia pleural, para exame direto e cultural.

PERGUNTA 30

Três dias após a admissão hospitalar por politraumatismo na sequência de uma colisão de mota, um homem de 20 anos apresenta diminuição do débito urinário, via cateter vesical, nas últimas 36 horas (20 mL/8 h). As lesões incluem fratura pélvica, laceração hepática e fratura do rim esquerdo com avulsão do pedículo vascular. À chegada ao serviço de urgência, o doente estava hemodinamicamente instável e foi feita uma laparotomia exploradora imediata, com reparação da laceração hepática e realização de nefrectomia esquerda. Um dia depois, realizou-se fixação interna da pélvis, tendo feito um total de 8U de eritrócitos desde a admissão. Os sinais vitais estão estáveis desde a laparotomia e hoje apresenta temperatura 37.3°C, frequência respiratória 17/min, frequência cardíaca 79/min e pressão arterial 120/70 mm Hg.

Os resultados dos estudos analíticos revelam:
Creatinina 1.5 mg/dL
Ureia 17 mg/dL [N = 10-40 mg/dL]
Sódio 138 mEq/L
Potássio 4,0 mEq/L
Cloro 102 mEq/L
Bicarbonato 20 mEq/L

Qual das seguintes alternativas é a causa mais provável para a diminuição do débito urinário?

A. Embolia gorda
B. Hematoma pélvico com obstrução da uretra
C. Necrose tubular aguda
D. Nefrectomia recente
E. Reação à transfusão

Proposta Academia: C
Chave oficial: C

Validação da afirmação correcta: Necrose tubular aguda

Trata-se de uma lesão renal aguda num jovem politraumatizado submetido a nefrectomia. O doente esteve hipotenso em choque hemorrágico - essa situação muito provavelmente foi determinante para a hipoperfusão renal e disfunção subsequente por necrose tubular aguda isquémica. Poderá igualmente ter tido um contributo de rabdomiólise que não é infrequente nestas situações.

Restantes alíneas:

A - A embolia gorda pode associar-se a lesões ósseas ou cirurgia ortopédica, afeta sobretudo o pulmão e não é uma causa frequente de lesão renal aguda.

B - A hipótese de obstrução da uretra por hematoma pélvico não se coloca porque o doente está algaliado. Poderia, contudo, ocorrer obstrução da algália por coágulos, hipótese não colocada.

D - A perda de massa renal com redução da reserva renal é relevante, mas não se verificaria lesão renal aguda com perda de débito urinário/subida da creatinina se o outro rim não fosse vítima de um processo que afetasse a sua função.

E - A transfusão de glóbulos rubros não se associa a lesão renal. Entre os efeitos laterais agudos de uma transfusão incluem-se a lesão pulmonar aguda, reações hemolíticas e contaminação microbiana, nenhum deles aparente no caso descrito.

PERGUNTA 31

Um homem de 66 anos vem à consulta por polaquiúria e urgência miccional com quatro meses de evolução e de agravamento progressivo. Refere ainda disúria e «sangue na urina» desde há três meses. Nega outras queixas. A história médica revela hipertensão arterial, diabetes mellitus tipo 2 e obesidade. A medicação habitual inclui enalapril e metformina. É fumador de 60 UMA. Os sinais vitais são frequência respiratória 16/min, frequência cardíaca 74/min e pressão arterial 156/94 mm Hg. Ele tem 173 cm de altura e pesa 81 kg; IMC 27 kg/m2. Ao exame físico apresenta-se com bom estado geral, eupneico, corado e hidratado. A auscultação cardíaca e pulmonar encontra-se dentro dos parâmetros de normalidade. O abdómen é globoso, indolor e sem organomegalias à palpação. O toque retal é indolor e revela próstata ligeiramente aumentada e elástica, sem áreas endurecidas. A avaliação perineal mostra alterações.

A causa mais provável dos achados neste doente é uma neoplasia em qual das seguintes estruturas?

A. Bexiga
B. Pénis
C. Próstata
D. Rim
E. Testículo

Proposta Academia: A
Chave oficial: A
Validação da afirmação correcta: Bexiga - Neoplasia do urotélio o diagnóstico mais provável perante um doente nesta faixa etária, com antecedentes pessoais de tabagismo e que se apresenta com hematúria. Contudo, perante as queixas urinárias mais associadas a irritabilidade da bexiga e as alterações do períneo ao exame objectivo, torna-se mais provável o diagnóstico de neoplasia da bexiga.

Restantes alíneas:

B - Pénis

Comentário: Neoplasias do pénis não se manifestam habitualmente com queixas urinárias e à avaliação física são visíveis alterações morfológicas do pénis e não do períneo.

C - Próstata

Comentário: Neoplasia da próstata é frequente em homens dentro desta faixa etária e pode-se manifestar com alterações urinárias. Contudo, perante um toque rectal com uma próstata elástica e sem áreas endurecidas, este diagnóstico é menos provável.

D - Rim

Comentário: Neoplasia do urotélio o diagnóstico mais provável perante um doente nesta faixa etária, com antecedentes pessoais de tabagismo e que se apresenta com hematúria. Contudo, perante as queixas urinárias mais associadas a irritabilidade da bexiga e as alterações do períneo ao exame objectivo, torna-se mais provável o diagnóstico de neoplasia da bexiga.

E - Testículo

Comentário: A neoplasia do testículo é mais frequente em indivíduos mais jovens e não apresenta habitualmente com queixas urinárias ou hematúria. Seria um diagnóstico pouco provável.

PERGUNTA 32

Um homem de 43 anos vem à consulta referindo dor lombar episódica, mais acentuada à direita, desde há seis meses. Atualmente assintomático, pretende esclarecer se se trata de uma complicação de eventuais quistos renais. Tem antecedentes de protusão discal, com compressão radicular direita, submetida a discectomia há dois anos. A medicação inclui ibuprofeno (SOS). Tem antecedentes familiares de doença renal poliquística (avô materno e um primo). Os sinais vitais são temperatura 36°C, frequência respiratória 15/min, frequência cardíaca 78/min e pressão arterial 139/89 mm Hg. Ele tem 176 cm de altura e pesa 84 kg; IMC 27 kg/m2. O exame físico revela bom estado geral. A auscultação cardíaca e pulmonar não apresenta alterações patológicas. O abdómen está mole e depressível à palpação. A palpação bimanual da região lombar é dolorosa e sem massas identificáveis. A ecografia renal revela a presença de dois quistos renais no rim direito. Qual das seguintes alternativas é a complicação mais provável da atual condição deste doente?

A. Carcinoma renal.
B. Doença hepática poliquística
C. Litíase renal
D. Pielonefrite
E. Proteinúria

Chave oficial: D
Proposta Academia: D
Validação da afirmação correcta: Pielonefrite
É descrito o caso de um homem de 43 anos provavelmente sem doença renal poliquística autossómica dominante (se tiver apenas os 2 quistos no rim direito, não tem critérios imagiológicos para o diagnóstico), apesar da história familiar, com dor lombar direita, ipsilateral a patologia da coluna. O mais provável é que a dor esteja relacionada com a patologia da coluna e não com o rim. A pergunta está mal formulada (não se compreende a que condição do doente se refere) e as alternativas propostas não são adequadas. A resposta D foi a considerada certa pela chave do exame. No entanto, no momento atual, o doente está assintomático e apirético, portanto nada nos faz suspeitar de pielonefrite. No futuro, também não se identificam fatores que nos levem a temer uma pielonefrite (obstrução, instrumentação do trato urinário, infeções urinárias prévias, alterações anatómicas do trato urinário ou litíase).

Restantes alíneas:

A - Carcinoma renal.

Comentário: O género masculino, obesidade e hipertensão podem aumentar o risco de carcinoma renal, apesar de serem doenças frequentes na população geral.

B - Doença hepática poliquística

Comentário: Doença hepática poliquística seria uma opção se o doente tivesse herdado a doença poliquística autossómica dominante, mas não tem critérios imagiológicos para o afirmar.

C - Litíase renal.

Comentário: A litíase renal é um problema frequente na população em geral. Este doente não tem evidência imagiológica ou hidronefrose que sugiram a presença de complicação de cálculos. O excesso de peso poderá contribuir para ter um risco aumentado no futuro.

E - Proteinúria

Comentário: A proteinúria pode decorrer de perda de seletividade da barreira de filtração glomerular (nas glomerulopatias), overflow de proteínas (como no rim de mieloma) ou ter origem tubular. Seria muito forçado pensar em fatores de risco que tornassem provável esta complicação neste doente, apesar do consumo de AINEs poder estar associado a proteinúria.

PERGUNTA 33

Um homem de 50 anos vem ao serviço de urgência por náuseas vómitos, desconforto abdominal, prostração e progressiva degradação do estado de consciência nos últimos dois dias. A esposa menciona que ele teve perda de peso (6 kg), astenia e hipotensão postural nos últimos três meses. Refere ainda que lhe nota a pele mais escura, principalmente nos mamilos, que estão mais pigmentados. A história médica revela diabetes mellitus . A medicação habitual inclui metformina + sitagliptina. Os sinais vitais são temperatura 36,2°C, frequência respiratória 13/min, frequência cardíaca 58/min e pressão arterial 96/42 Hg. Ao exame físico encontra-se prostrado e confuso. Existem pequenas manchas hiperpigmentadas na mucosa oral. A tiroide não é palpável. O abdómen é mole e depressível à palpação e revela desconforto difuso. A auscultação cardíaca e pulmonar encontra-se dentro dos parâmetros de normalidade. Os resultados dos estudos analíticos revelam: Glucose 130 mg/dL Sódio 129 mEq/L TSH: 0,1 microU/mL Hemoglobina 12,4 g/dL Leucócitos 4 200/mm3 Qual das seguintes alternativas melhor explica o quadro clínico dos últimos dois dias?

A. Abdómen agudo
B. Cetoacidose diabética
C. Crise suprarrenal
D. Enfarte agudo do miocárdio
E. Hipertiroidismo

Chave oficial: C
Proposta Academia: C
Validação da afirmação correcta: Crise suprarrenal

A insuficiência da suprarrenal aguda é uma emergência médica, que obriga a tratamento imediato. Pode ser precedida por um quadro constitucional inespecífico por hipocortisolismo (insuficiência da suprarrenal crónica) como neste caso: perda de peso, astenia, e hipotensão postural. A crise é frequentemente precipitada por um stressor súbito que aumente as necessidades de cortisol: paragem súbita de corticoterapia, infeções, hipertiroidismo, enfarte, cirurgia, gravidez, trauma, etc. Clinicamente manifesta-se com dor abdominal difusa, vómitos e diarreia (possivelmente com sinais de irritação peritoneal), febre (se precipitante infecioso), disfunção vascular (hipotensão resistente e sinais de ortostatismo) e progressiva alteração do estado de consciência, à semelhança deste caso. Laboratorialmente a hiponatremia e a hipoglicemia são comuns, podendo existir outras alterações dependendo da etiologia (acidose metabólica sem gap, hipercaliemia, sobretudo na causa primária). Neste caso, o défice parece ser primário, uma vez que temos hiperpigmentação cutâneo-mucosa, que se deve ao facto de a CRH estimular a produção de MSH (implicando que a hipófise está a funcionar). Temos, porém, dificuldades em integrar a bradicardia e a diminuição

da TSH de forma clássica neste quadro clínico. Por um lado, poderíamos ter simultaneamente com a insuficiência da suprarrenal um hipertiroidismo primário (doença de Graves/tiroidite), no contexto de um síndrome poliglandular autoimune tipo 2. O hipertiroidismo neste caso seria o fator de descompensação da insuficiência da suprarrenal. Esta hipótese fica, no entanto, menos provável na presença de uma tiroide não palpável e bradicardia. Por outro lado, a TSH baixa poderia ainda corresponder a um problema na pituitária que geraria uma insuficiência da suprarrenal (de origem secundária) e um hipotiroidismo de origem central (justificando a bradicardia e a tiroide não palpável). Esta hipótese fica, no entanto, inviabilizada pela presença de hiperpigmentação que localiza o defeito à suprarrenal. Em suma, o caso é claramente uma insuficiência da suprarrenal, apesar de algumas características clínicas não serem as mais habituais.

Restantes alíneas:

A - Abdómen agudo é uma designação dada a uma dor abdominal intensa, súbita, frequentemente com sinais de irritação peritoneal. A insuficiência da suprarrenal aguda pode mimetizar um abdómen agudo, cursando com náuseas, vómitos, dor abdominal difusa intensa (inclusivamente com dor à descompressão) e diarreia. No entanto, apesar da sobreposição de sintomas, este quadro clínico é claramente mais complexo e apresenta outros fatores que nos fazem pensar em patologia extra-abdominal. Apesar do quadro constitucional anterior se poder associar a quadros abdominais, que tenham eventualmente complicado (neoplasia com perfuração, pancreatite aguda em crónica), este não justifica, por exemplo, a presença de hiperpigmentação, nem a resposta em bradicardia à hipotensão.

B - A cetoacidose diabética é uma complicação hiperglicémica aguda associada sobretudo à Diabetes Mellitus tipo 1, embora seja também possível no tipo 2. Surge por um grave défice de insulina, que ao impossibilitar a entrada de glucose nas células, leva à produção de cetoácidos. Consequentemente surgem as manifestações cardinais: acidose metabólica com gap aumentado (com consequente hipercaliemia e taquipneia) e a dor abdominal, náuseas e vómitos. A hiperglicemia em geral leva também a hiponatremia e desidratação que em conjunto com a acidose se associa a disfunção vascular e hipotensão. Posto isto, todas estas manifestações podem ser encontradas quer na insuficiência da suprarrenal aguda quer na cetoacidose diabética. Alterações da função tiroideia podem ocorrer sobretudo quando se trata de uma diabetes tipo 1 (não é o caso), no contexto de um síndrome poliglandular autoimune tipo 2. A grande diferença entre as duas entidades clínicas reside na glicemia (e também na acidose metabólica tipicamente sem aumento do gap na doença de Addison). A cetoacidose tem hiperglicemia vs glicemia normal/hipoglicemia na insuficiência da suprarrenal. Uma glicemia de 130 mg/dl torna o diagnóstico de insuficiência da suprarrenal mais provável. Apesar da existência de cetoacidoses euglicémicas estas associam-se à toma de inibidores da SLGT2 ou à gravidez, que não é o caso. Adicionalmente, a cetoacidose não justifica a hiperpigmentação e a clínica tem um

início mais agudo do que neste caso (eventualmente podem existir sintomas gerais de uma diabetes não diagnosticada, o que também não é o caso).

D - Estamos perante um homem de 50 anos, diabético, que recorre ao serviço de urgência por um quadro de dor abdominal, náuseas e vómitos. Esta sintomatologia pode enquadrar-se num síndrome coronário agudo (enfarte) que nos indivíduos com diabetes (por neuropatia autonómica) pode cursar sem a dor torácica típica. Assim a realização de um eletrocardiograma seria fundamental neste doente. A bradicardia até poderia ser justificada por um enfarte da parede inferior e a hipotensão no contexto de choque cardiogénico. No entanto, o quadro clínico no seu global é melhor explicado por uma outra entidade.

E - O hipertiroidismo manifesta-se clinicamente por sintomatologia simpática (como tremor, palpitações, hipertensão sistólica); sintomas neuropsiquiátricos (aumento da energia, ansiedade, miopatia, hiperreflexia); sintomas gastrointestinais (aumento apetite com perda de peso, diarreia), irregularidades menstruais e por vezes sintomas específicos de etiologia (mixedema pré tibial e exoftalmia, sopro na tiroide na doença de Graves). Laboratorialmente associa-se a uma diminuição da TSH com aumento da T4, quando este é de origem primária. Apesar da dor abdominal, perda de peso e da TSH baixa poder favorecer um hipertiroidismo primário, a presença de bradicardia, hipotensão postural e a ausência de tiroide palpável e de outros sintomas típicos de hipertiroidismo, tornam esta hipótese menos provável.

PERGUNTA 34

Uma mulher de 57 anos, casada, professora de matemática, é trazida ao serviço de urgência pela polícia, que fora chamada a um stand automóvel onde a doente se encontrava. A doente afirmava pretender adquirir quatro automóveis, evidenciando comportamento hostil quando os vendedores mostraram reservas. Afirmava ser herdeira da família real britânica e necessitar de carros de alta gama para escapar às perseguições dos vizinhos invejosos, que a têm estado a vigiar nas últimas noites. Os familiares indicam que a doente tem acompanhamento por psiquiatria desde os 25 anos, tendo dois internamentos prévios, por quadros similares ao atual, dos quais recuperou, tendo-se mantido a trabalhar de modo produtivo e tendo constituído família. Há ainda referência a um episódio depressivo, autolimitado, após o nascimento do primeiro filho. Está medicada com tramadol desde há um ano, após uma lesão do tornozelo. O marido refere que a doente consome benzodiazepinas e tramadol em excesso desde há um mês. Não tem outros antecedentes médicos conhecidos. Ao exame do estado mental apresenta-se orientada em todas as dimensões, com agitação psicomotora e verborreia. O humor é irritável, colaborando mal na entrevista.

O exame físico e os resultados dos estudos analíticos não evidenciam alterações relevantes, para além de benzodiazepinas positivas na urina.

Qual dos seguintes é o diagnóstico mais provável?

A. Estado maniforme induzido por substâncias
B. Perturbação afectiva bipolar
C. Perturbação de personalidade paranoide
D. Perturbação esquizoafectiva
E. Psicose esquizofrénica

Chave oficial: B

Proposta Academia: B

Validação da afirmação correcta: Perturbação afectiva bipolar

Doente com dois internamentos prévios por quadros semelhantes, i.e. maníacos, onde se verificam: gastos excessivos, disforia fácil, ideias delirantes de grandiosidade e persecutórias (mas motivadas pela inveja de terceiros), verborreia, humor irritável. Tem também história de episodio depressivo no período pós-parto. Pela história psiquiátrica desdeos 25 anos, com episódios maníacos e depressivos prévios, concluímos que o diagnostico mais provável é perturbação afectiva bipolar.

Restantes alíneas:

A - Estado maniforme induzido por substâncias

Comentário: Apesar de descrito na literatura a indução de episódios maníacos com tramadol, não é frequente e não se verifica relação temporal. Para além disso e ainda mais importante, a doente deste caso clínico tem como antecedentes seguimento desde os 25 anos, com 2 episódios maníacos e 1 episodio depressivo no pós-parto, pelo que cumpre critérios inequívocos para o diagnóstico de perturbação afectiva bipolar.

C - Perturbação de personalidade paranoide

Comentário: Em qualquer perturbação de personalidade, verifica-se um padrão estável e comportamento, sentimentos e pensamentos. A história de doença neste caso clínica descreve uma patologia episódica, com períodos de sintomatologia até exuberante, seguidos de retorno ao nível prévio.

D - Perturbação esquizoafectiva

Comentário: Não há descrição de sintomas psicóticos fora dos episódios afetivos, condição necessária para este diagnóstico.

E - Psicose esquizofrénica

Comentário: Para além de existirem episódios afetivos claros, e não existirem sintomas psicóticos fora dos episódios afetivos, a doente tem uma vida relacional e profissional mantida, com boa produtividade, não se verificando essa funcionalidade em doentes com esquizofrenia.

PERGUNTA 35

Um homem de 90 anos é trazido ao atendimento permanente pelo filho. O doente está letárgico e confuso e está obviamente com dores - está com as mãos na barriga e balanceia-se de trás para a frente na cadeira. Segundo o filho: «O meu pai estava bem até hoje de manhã. Acordou com náuseas e diarreia. A minha mulher encontrou a sanita cheia de fezes com sangue.» A história médica revela doença coronária e doença arterial periférica e a medicação habitual inclui digoxina diária e amlodipina. Os sinais vitais são temperatura 37,6°C, frequência cardíaca 96/min e pressão arterial 110/75 mm Hg. O exame fisico revela abdómen duro com defesa generalizada e ausência de sons abdominais. O exame retal revela fezes com sangue vivo e sem massas. Qual dos seguintes é o diagnóstico mais provável?

A. Abcesso diverticular
B. Cancro do cólon
C. Colite isquémica
D. Efeito adverso medicamentoso.
E. Hemorroidas inflamatórias.

Chave oficial: C
Proposta Academia: C

Validação da afirmação correcta: Colite isquémica

Trata-se de um doente idoso com doença vascular conhecida, que se apresenta com dor abdominal e hemotoquézias. Este é um quadro clínico típico de colite isquémica, que pela clinica de ventre agudo generalizado poderá já ter isquemia transmural do intestino

Restantes alíneas:

A – Este quadro clínico não é típico de diverticulite aguda complicada com abcesso, que seria mais com dor localizada (habitualmente na fossa ilíaca esquerda) e sem diarreia. Um quadro de diverticulite não cursa com hematoquézias. Além disso, a presença de doença vascular conhecida corrobora mais o diagnóstico de colite isquémica.

B - O doente até poderá ter um tumor, mas a clinica é súbita, e, portanto, será pouco provável que seria uma lesão tumoral a condicionar este quadro agudo de dor abdominal e hematoquézias.

D - Nem a digoxina nem a amlodipina são causas de abdómen agudo.

E - Cursam com retorragias, mas não com dor abdominal súbita, e muito menos com ventre agudo clínico à palpação.

PERGUNTA 36

Uma mulher de 65 anos vem ao consultório médico por anorexia e sensação de enfartamento após as refeições nos últimos meses, associada a perda de peso, que não quantifica. Tem antecedentes de apendicectomia aos 15 anos, depressão, hepatite C, litíase renal e hemicolectomia direita por via laparoscópica por adenocarcinoma bem diferenciado (T2NOMO) aos 46 anos. A doente tem 158 cm de altura e pesa 55 kg; IMC 22 kg/m2. Os sinais vitais são temperatura 36,9°C, frequência respiratória 15/min, frequência cardíaca 72/min e pressão arterial 122/72 mm Hg. O exame fisico revela massa palpável localizada no hipocôndrio e flancos direitos, dura e indolor à palpação e móvel com os movimentos respiratórios.

Os resultados dos estudos analíticos revelam:

Soro

- Glucose 89 mg/dL
- AST 187 U/L
- ALT 138 U/L
- Fosfatase alcalina 160 U/L
- y-glutamil transferase (GGT) 355 U/L
- Bilirrubina
  - Total 1,0 mg/dL
  - Direta 0,4 mg/dL

Sangue

- Hemoglobina 12 g/dL
- Leucócitos 6 200/mm3
- Plaquetas 130 x 10 9/L

A ecografia abdominal mostra formação nodular volumosa com 30 x 20 cm localizada no lobo direito do figado. A TC torácica e abdominal documenta massa tumoral volumosa, hipovascular, no lobo direito do fígado, localizada nos segmentos 6, 7, 5 e 8, com retração da cápsula hepática e compressão duodenal.

Qual dos seguintes é o próximo passo mais adequado?

A. Biópsia hepática
B. Cintigrafia com H1DA
C. Doseamento de alfa-fetoproteína
D. Endoscopia digestiva alta
E. Hepatectomia direita

Chave oficial: A
Proposta resposta Academia: A

Validação da afirmação correcta: Biópsia hepática

Trata-se de doente com antecedentes de neoplasia do cólon e hepatite C que se apresenta com quadro consumptivo e cujo o estudo complementar mostrou alteração das provas hepáticas e massa tumoral volumosa e hipovascular no fígado com 30x20cm. Para o diagnostico diferencial desta lesão a biópsia hepática é o exame de eleição. A excepção à regra seria num doente com cirrose hepática e achados típicos sugestivos de carcinomahepatocelular na angio-TC, o que não é o caso.

Restantes alíneas:

B - Cintigrafia com H1DA

Comentário: também conhecido como cintigrafia hepatobiliar, é um exame que permite avaliar a vesicula biliar e as vias biliares, bem como a função excretora da bilis. Está habitualmente indicada na avaliação pré e pós-operatoria, doenças congénitas da via biliar, obstrução biliar e na colecistite.

C - Doseamento de alfa-fetoproteína

Comentário: É um marcador tumoral que auxilia no diagnostico de carcinoma hepatocelular. No entanto, os marcadores tumorais não devem ser utilizados como meios de diagnostico.

D - Endoscopia digestiva alta

Comentário: Apesar de haver compressão duodenal, neste caso, a endoscopia digestiva alta não é o exame de primeira linha para o diagnostico diferencial.

E - Hepatectomia direita

Comentário: Antes de se optar por uma estratégia cirúrgica, é fundamental o diagnostico histopatológico da lesão.

PERGUNTA 37

Um homem de 52 anos vem à consulta para aconselhamento sobre imunização prévia a uma viagem intercontinental. Ele e a sua esposa planeiam uma viagem de três meses ao Brasil para visitar a sua mãe que vive num apartamento numa cidade perto de uma floresta tropical. Eles planeiam ainda fazer um cruzeiro de duas semanas pelo rio Amazonas. A história médica revela artrite reumatoide, diabetes mellitus tipo 2 e hipertensão arterial. A medicação habitual inclui adalimumab, hidroclorotiazida e metformina. Ele é um veterano das forças armadas e fez a vacina contra a febre amarela há 30 anos. Os sinais vitais e exame físico encontram-se dentro dos parâmetros de normalidade. O doente pergunta se deverá receber outra dose da vacina contra a febre amarela antes desta viagem.

Qual dos seguintes fatores justifica o facto de a administração de nova dose da vacina contra a febre amarela ser inapropriada neste momento?

A. Destino da viagem
B. Duração da viagem
C. História anterior de imunização
D. Idade
E. Medicação atual

Chave oficial: E
Proposta Academia: E

Validação da afirmação correcta: Medicação atual

Neste caso clínico a principal contraindicação para administração da vacina contra a febre amarela é a imunossupressão ativa com fármaco biológico, o adalimumab (um agente anti-TNF alfa), pelo risco de doença induzida pela estripe vírica vacinal, uma vez que a vacina contra a febre amarela é uma vacina de vírus vivo atenuado, que poderá causar doença grave em doentes imunocomprometidos, nomeadamente patologia neurológica (ex. meningite, encefalite, Gillain-Barré, etc) ou mesmo falência multiorgânica.

Restantes alíneas:

A - Destino da viagem e B - Duração da viagem

Comentário: Estas opções são falsas porque a vacina contra febre amarela está recomendada para viagens para o Brasil que incluam estados de risco para a febre amarela como Amazonas, sendo que quanto maior for a duração da estadia maior o risco. Mas, tratando-se de um doente imunocomprometido e previamente vacinado os riscos de nova administração da vacina são superiores aos benefícios da mesma, estando contraindicada.

C - História anterior de imunização

Comentário: A vacina contra febre amarela confere imunidade protetora durante pelo menos 10 anos, sendo que em estudos recentes há evidência de que a imunidade pode ser vitalícia. Segundo a Organização Mundial de Saúde o reforço não está indicado por rotina. Contudo, ao contrário da imunossupressão a história anterior de imunização não é uma contraindicação absoluta para o reforço desta vacina e segundo a Advisory Committee on Immunization Practices (ACIP)|CDC pode ser considerado em algumas situações nomeadamente:

» Viajantes, previamente vacinados há ≥10 anos, que irão realizar viagem de elevado risco para febre amarela (zonas endémicas, com casos ativos, sobretudo áreas rurais/florestais e com estadia prolongada), excepto se o viajante tiver contraindicações à vacina nomeadamente a imunossupressão.

Outras situações a considerar reforço incluem mulheres vacinadas durante a gravidez, doentes com infeção por VIH (CD4+ >200), transplante hematopoiético após a primovacinação e trabalhadores de laboratório com exposição ao vírus de febre amarela. Em todos estes casos, devem ser excluídas contraindicações antes de administrar a vacina.

D - Idade

Comentário: Apenas pela idade (52 anos) não seria inapropriada a vacinação contra febre amarela. Em adultos o grupo etário em que se deve ter maior precaução são os com idade ≥60 anos, pelo maior risco de doença grave induzida pela estirpe vírica vacinal.

PERGUNTA 38

Uma mulher de 25 anos recorre ao serviço de urgência por disartria e estado confusional com um dia de evolução. O marido refere que ela teve febre vespertina (máximo de 38°C), astenia, anorexia, emagrecimento (2 kg) e artralgias das pequenas articulações das mãos desde há cerca de três meses. A história médica revela fístula anorretal há quatro meses. Sem outros antecedentes patológicos. Não faz medicação habitual. Os sinais vitais são temperatura 37,5°C, frequência respiratória 14/min, frequência cardíaca 65/min e pressão arterial 122/73 mm Hg. Tem 167 cm de altura e pesa 67 kg; IMC 24 kg/m2.

Ao exame físico apresenta-se confusa e sonolenta. Observa se hemiparesia esquerda (grau 4/5), sinais inflamatórios das articulações interfalângicas proximais das mãos e petéquias simétricas dos membros inferiores. A auscultação cardíaca revela sopro pré-cordial sistólico (grau I/VI) desconhecido da doente e da família. O restante exame físico encontra-se dentro dos parâmetros da normalidade.
Os resultados dos estudos analíticos revelam:

Soro

Creatinina 1.5 mg/dL
Glucose 110 mg/dL
Proteína C reativa 130 mg/L

Sangue

Hemoglobina 8.5 g/dL

A tira-teste de urina revela presença de eritrócitos e de proteínas (++). A TC do crânio revelapequenos defeitos de perfusão cortical.

Qual das seguintes alternativas é o próximo passo mais adequado na avaliação desta doente?

A. Biópsia renal
B. Doseamento de anticorpos antifosfolipídicos
C. Ecocardiograma.
D. Ecodoppler dos vasos do pescoço.
E. PET-FDG scan do corpo inteiro.

Chave oficial: C
Proposta Academia: C

Validação da afirmação correcta: Ecocardiograma.

Jovem admitida por AVC provavelmente de origem cardioembólica (dados múltiplos defeitos de perfusão cortical). Dada a febre e o sopro cardíaco previamente desconhecido, a origem mais provável será uma endocardite (infeciosa ou de trombótica não bacteriana). Como tal o primeiro exame será um ecocardiograma para confirmação do diagnóstico e orientação terapêutica.

Restantes alíneas:

A – Biopsia Renal

Comentário: Exame não será útil no esclarecimento de um AVC cardioembólico.

B - Doseamento de anticorpos antifosfolipídicos

Comentário: A TC realizada no contexto de AVC revela múltiplos defeitos de perfusão cortical. Estes defeitos múltiplos, não respeitando a distribuição de um grande vaso, são sugestivos de etiologia embólica, nomeadamente cardíaca. A síndrome antifosfolipídica (SAF) caracteriza-se por trombose de grandes vasos (respeitando um território vascular cerebral) ou pequenos vasos (originando enfartes subcorticais), o que não é compatível com os achados na TC. Além disso, seriam necessários 2 doseamentos de anticorpos antifosfolipídicos separados de 12 semanas para o diagnóstico de SAF e, portanto, o valor diagnóstico e terapêutico na abordagem imediata desta doente é questionável.

D - Ecodoppler dos vasos do pescoço

Comentário: Doente jovem sem fatores de risco cardiovascular que justifiquem doença carotídea aterosclerótica com subsequente ateroembolia

E - PET-FDG scan do corpo inteiro

Comentário: Exame considerar após exclusão de outros focos infeciosos/ inflamatórios nomeadamente cardíaco.

PERGUNTA 39

Um homem de 78 anos vem ao serviço de urgência por dor torácica anterior, de grande intensidade, referida como «sensação de rasgar por dentro», com irradiação à região dorsal, desde a noite passada. O doente está bastante queixoso e refere dor 9/10. Os antecedentes médicos incluem hipertensão arterial, tabagismo (45 UMA) e dislipidemia. Os sinais vitais são temperatura 36°C, frequência respiratória 22/min, frequência cardíaca 100/min e pressão arterial 200/100 mm Hg. A auscultação cardíaca revela S1 e S2 presentes sem sopros. A auscultação pulmonar revela sons presentes bilateralmente sem ruídos adventícios. O restante exame físico encontra-se dentro dos parâmetros de normalidade.

Os resultados dos estudos analíticos revelam:

Soro

Creatinina 0,9 mg/dL
Ureia 40 mg/dL [N = 10-40 mg/dL]
AST 23 U/L
ALT 24 U/L
Proteína C reativa 0,3 mg/L
Troponina 0,1 ng/L [N = 0-14 ng/L]

Sangue

Hemoglobina 14 g/dL
HCM 31 pg/célula
VGM 95 fL
Leucócitos 9 100/mm3
Plaquetas 198 × 10 9/L

O eletrocardiograma revela sinais de hipertrofia ventricular esquerda.
Qual dos seguintes exames é mais adequado solicitar para estabelecer o diagnóstico?

A. Angio-TC torácica
B. Cateterismo coronário
C. Cintigrafia pulmonar de ventilação/perfusão
D. Monitorização em ambulatório da pressão arterial
E. Raio-X do tórax

Chave oficial: A
Proposta Academia: A

Validação da afirmação correcta: Angio-TC torácica

O doente apresenta-se com um caso clínico sugestivo de disseção aórtica dada a apresentação súbita de dor intensa, do tipo "rasgar por dentro" desde a noite passada. Note-se que o doente está adicionalmente hipertensivo, o qual poderá constituir quer a causa, quer a consequência da sua disseção aortica, particularmente se envolver a aorta descendente. O ECG está inclusivamente normal (exceto HVE), o que pode ser compatível com disseção (não envolvendo o óstio das artérias coronárias). Perante a suspeita de disseção coronária, o melhor exame é a angioTC torácica dada a sua capacidade de estabelecer o diagnóstico e disponibilidade no SU. Eventualmente o Rx de torax pode mostrar alterações no contexto de disseção aortica (por exemplo alargamento do mediastino) ou fazer diagnóstico diferencial com outras causas de dor súbita, como pneumotórax, mas a sua baixa sensibilidade para o diagnóstico de disseção, faz com que não seja o "exame mais adequado para estabelecer o diagnóstico". Note-se que se poderia eventualmente considerar um enfarte agudo do miocárdio como causa dos sintomas do doente, mas a troponina está negativa (considerando o tempo de evolução do quadro clínico). Não se colocando a hipótese de EAM, o cateterismo cardíaco cai na sua importância (pese embora possa ser usado para deteção de disseção). A monitorização em ambulatório da pressão arterial não permite o diagnóstico da disseção aórtica. Pode ter papel no seguimento do doente, para controlo tensional para evitar recorrência do quadro de disseção aórtica (controlo apertado tensional). A cintigrafia pulmonar de ventilação / perfusão não tem papel no SU. A sua utilização preferencial para diagnóstico de tromboembolismo pulmonar foi largamente superada pelo angioTC no serviço de urgência. De

qualquer forma, este doente não apresenta quadro suspeito de TEP, pelo qual não se equacionaria este exame.

Restantes alíneas:

Verificar a justificação completa da resposta correta.

PERGUNTA 40

Uma mulher de 19 anos recorre à consulta para aconselhamento nutricional. Recentemente passou a ser vegetariana e tem experimentado vários suplementos nutricionais. Tem sido saudável, à exceção de um episódio minor de depressão durante a sua adolescência, reativo ao divórcio dos pais. Pratica exercício diariamente e come duas boas refeições por dia. A sua dieta é constituída maioritariamente por carbo-hidratos complexos com uma porção diária de vegetais e várias porções diárias de fruta. O exame físico encontra-se dentro dos parâmetros de normalidade. Após a avaliação, a doente despeja na sua secretária uma saca de suplementos alimentares que comprou na loja local de comida saudável e questiona-o acerca de quais os suplementos que deve tomar.

Qual dos seguintes suplementos dietéticos é mais adequado recomendar a esta doente?

A. Selénio
B. Vitamina B6 (piridoxina)
C. Vitamina B12 (cianocobalamina)
D. Vitamina C (ácido ascórbico)
E. Zinco

Chave oficial: C
Proposta Academia: C

Validação da afirmação correcta: *Vitamina B12 (cianocobalamina)*

A vitamina B12 está presente em produtos de origem animal, nomeadamente carne, peixe, ovos e derivados do leite. As principais causas do seu défice são a falta de aporte, quer por dietas vegan, quer por má absorção (anemia perniciosa, resseções intestinais/bariátrica, doença inflamatória intestinal, insuficiência pancreática, metformina e uso de IBPs). O seu défice manifesta-se por anemia megaloblástica e/ou sintomas neurológicos, nomeadamente degeneração combinada subaguda (défice motor de primeiro neurónio e das vias dos cordões posteriores), neuropatia periférica, demência, sintomas neuropsiquiátricos, etc.

No caso clínico temos retratada uma mulher assintomática que iniciou uma dieta vegan (carbohidratos, vegetais e fruta). Assim sendo, está presente um importante fator de risco ao défice de vitamina B12, pelo que a sua suplementação profilática está preconizada.

Consumidores de dietas vegan, lacto-vegetariana e ovo-lacto-vegetariana têm um risco aumentado de desenvolver défice de vitamina B12, presente em alimentos de origem animal. A sua suplementação está indicada, particularmente na dieta vegan e sobretudo quando não existe consumo de produtos fortificados (cereais). Não existe evidência para a suplementação empírica de outros vitaminas/oligoelementos com base na dieta, com eventual exceção da vitamina D, também na dieta vegana, nos meses de inverno.

Restantes alíneas:

A - Selénio

Comentário: O selénio é um oligoelemento com índice terapêutico estreito, presente em múltiplos alimentos de origem animal e não animal. O seu défice é extremamente raro, associando-se- a dietas que excluem este elemento sistematicamente (em algumas regiões da China), doenças com má absorção/resseções intestinais e nutrição parentérica, cursando com anemia macrocítica, cardiomiopatia, disfunção tiroideia e do sistema imune. Esta mulher está assintomática e não tem fatores de risco para este défice mineral.

B - Vitamina B6 (piridoxina)

Comentário: A piridoxina (B6) encontra-se presente nos vegetais e frutas, podendo estar implicada no risco cardiovascular (pelo aumento da homocisteína) e cancro, sendo que os estudos são pouco conclusivos e a sua suplementação não revelou benefícios. Os sintomas associados ao défice de vitamina B6 são a dermatite seborreica, glossite/estomatite, anemia microcítica e neuropatia periférica. Esta mulher está assintomática e consome uma dieta à base de vegetais e frutas, pelo que não terá certamente este défice vitamínico. A sua suplementação não está indicada para nenhuma dieta particular, sendo frequentemente co-administrada com a isoniazida– tuberculostático - para a prevenção da neuropatia periférica.

D - Vitamina C (ácido ascórbico).

Comentário: A vitamina C é comumente encontrada em vegetais e frutas (particularmente nas cítricas). A sua suplementação não está indicada para a prevenção de rinossinusites agudas ou doença crónica (cancro, doença arterial coronária e degeneração macular da idade), uma vez que não mostrou benefícios, podendo inclusivamente estar associada a um aumento da frequência de litíase renal. O seu défice leva ao escorbuto sendo por isso usado no seu tratamento. Cursa com petéquias/ hematomas (dores musculares), hemorragias

perifoliculares e folículos em saca- rolhas, gengivite, artralgias, síndrome de sjorgen e dificuldade na cicatrização das feridas, tipicamente após 3 meses do início de uma dieta pobre nesta vitamina. Os principais grupos que devemos vigiar são os migrantes/refugiados, abuso de álcool/drogas, pessoas em condição de sem abrigo ou de pobreza, autismo (restrição alimentar) e indivíduos com excesso de ferro. Esta mulher está assintomática e consome uma dieta à base de vegetais e frutas, pelo que não terá certamente este défice vitamínico.

E - Zinco

Comentário: O Zinco é um oligoelemento presente sobretudo em comida de origem animal, mas também não animal – cereais, soja, frutos secos, etc. O seu défice verifica-se sobretudo em países de recursos limitados e pobres, em doenças com má absorção (pancreatite crónica, doença inflamatória intestinal, resseções intestinais), uso de nutrição parenteral total e na acrodermatite enteropática (defeito autossómico recessivo com diminuição da absorção intestinal de zinco). Clinicamente pode cursar com atraso de crescimento, hipogonadismo primário, anosmia, ageusia, aumento da suscetibilidade a infeções, dermatite (vesicular ou pustular perianal/oral), diarreia e alopécia. Assim sendo, devemos suplementar doentes sintomáticos e crianças de países com recursos limitados de forma profilática e terapêutica na diarreia aguda ou persistente. Crianças com dieta vegana (em que há restrição de lácteos) podem, ao contrário dos adultos, desenvolver défice de zinco, com impacto no crescimento e aumento de frequência de infeções. No entanto, a suplementação empírica não está recomendada devendo estas crianças reforçar o aporte de cereais forticados. Esta mulher é adulta, está assintomática e não tem fatores de risco.

PERGUNTA 41

Um homem de 55 anos vem ao consultório médico acompanhado pela esposa porque, desde há seis meses, «não a deixa dormir com o seu ressonar». Refere ainda ter halitose matinal. Aumentou 9 kg desde que teve um acidente de viação no ano passado, apresentando atualmente IMC 30 kg/m2. A história médica revela adenoidectomia aos 14 anos, hipercolesterolemia e hipertensão arterial. A medicação inclui sinvastatina e enalapril. Os sinais vitais são temperatura 36,5°C, frequência respiratória 20/min, frequência cardíaca 70/min e pressão arterial 140/90 mm Hg; SpO2 96% (ar ambiente). Ao exame fisico apresenta perda de peças dentárias molares múltiplas. A abertura da boca observa-se apenas língua e palato duro sem se observar a úvula ou os pilares palatinos.

Qual das seguintes alternativas representa a causa subjacente mais provável para as queixas referidas?

A. Desvio do septo nasal.
B. Hipertrofia do palato mole.
C. Insuficiência valvar nasal.
D. Mordida dentária cruzada posterior
E. Retrognatismo mandibular

Chave oficial: B
Proposta Academia: B

Validação da afirmação correcta: Hipertrofia do palato mole

Segundo o enunciado, o doente apresenta um Mallampati IV (palato mole não visível totalmente) que se pode dever a uma base da língua volumosa e/ou palato mole hipertrofiado e redundante, ambas causa de roncopatia. De todas as hipóteses, parece a mais correcta.

Restantes alíneas:

A - Desvio do septo nasal.

Comentário: Este pode ser causa de obstrução nasal e roncopatia contudo não é referido no enunciado o exame objetivo nasal/nasossinusal (rinoscopia anterior ou endoscopia nasal) que evidencie o desvio do septo nasal

C - Insuficiência valvar nasal.

Comentário: A insuficiência valvular nasal causa queixas de obstrução nasal (++ inspiratórias) e pode ser causa de roncopatia. Contudo não há referencia no enunciado a avaliação da parte nasal.

D - Mordida dentária cruzada posterior.

Comentário: Não é referido esse achado no exame objetivo.

E - Retrognatismo mandibular.

Comentário: É causa de roncopatia. Não é referido no enunciado que haja estigmas de retrognatismo mandibular.

PERGUNTA 42

Uma mulher de 23 anos vem ao consultório médico por ardor e irritação vaginal recorrente. Estes sintomas iniciaram-se há vários meses, quando suspendeu a toma do contracetivo oral combinado. Desde essa altura, ela e o marido têm usado o preservativo como método contracetivo. Os sintomas da mulher surgiram pela primeira vez após o coito e eram ligeiros, mas atualmente iniciam-se durante o ato sexual e persistem alguns dias após o mesmo. A mulher refere que, quando usam o preservativo masculino no ato sexual, sente ardor vulvar intenso, edema, sensação de ansiedade e taquipneia. Este quadro sintomático não acontece quando usam preservativo feminino. A paciente não tem antecedentes conhecidos de alergia e a revisão por sintomas é normal, exceto a ocorrência ocasional de exantema cutâneo sob os elásticos da roupa interior. Ela tem 165 cm de altura e pesa 63 kg; IMC 23 kg/m2. Os sinais vitais são temperatura 37°C, frequência respiratória 16/min, frequência cardíaca 78/min e pressão arterial 118/54 mm Hg. O exame físico, incluindo o exame ginecológico, encontra-se dentro dos parâmetros de normalidade.

Qual das seguintes alternativas é a causa mais provável para a sintomatologia desta mulher?

A. Alergia ao látex
B. Dermatite de contacto
C. Dermografismo
D. Infeção fúngica
E. Neurodermatite

Chave oficial: A
Proposta Academia: A

Validação da afirmação correcta: Alergia ao látex

O latéx é um componente do preservativo masculino. O início da sintomatologia coincide com o início da utilização deste e ocorre sempre que se utiliza, pelo que temos uma correlação temporal. Explica a sintomatologia da utente. O preservativo feminino é feito de poliuretano e latéx sintético, pelo que é seguro em pessoas com alergia ao látex, e isto explica que quando é utilizado a utente não tenha sintomatologia.

Restantes alíneas:

B - Dermatite de contacto

Comentário: Não explica alguma da sintomatologia da utente, nomeadamente a sensação de ansiedade e taquipneia.

C - Dermografismo

Comentário: Trata-se de uma resposta cutânea exagerada quando se "arranha" firmemente a pele, sendo identificada a tripla resposta de Lewis (dilatação capilar, dilatação arteriolar e transudação de fluido/edema); a pele fica marcada com, sendo a tradução literal deste termo "escrever na pele".

D - Infeção fúngica

Comentário: Numa infeção fúngica ginecológica a sintomatologia mais frequente passa por prurido vulvar e vaginal e corrimento vaginal característico; assim, não é explicada a sintomatologia nem a ocorrência da mesma apenas associada ao ato sexual.

E - Neurodermatite

Comentário: Também denomidada líquen simplex crónico; normalmente, caracteriza-se pelo aparecimento de placas pruríticas estáveis, que podem ocorrer em várias zonas do corpo. O prurido ocorre principalmente quando os doentes estão em repouso. Não explica a sintomatologia da utente, nem a normalidade do exame objetivo.

PERGUNTA 43

Um homem de 65 anos vem ao consultório médico por disfagia para alimentos sólidos associada a alteração da voz com rouquidão, com início há três meses e agravamento progressivo. A história médica inclui doença péptica gástrica, hipertensão arterial e litíase vesicular. A medicação inclui captopril e omeprazol. É fumador de 40 UMA. Os sinais vitais são temperatura 36,5°C, frequência respiratória 13/min, frequência cardíaca 78/min e pressão arterial 123/67 mm Hg. O exame fisico revela mucosas coradas e hidratadas. O restante exame físico encontra-se dentro dos parâmetros de normalidade. Os resultados da endoscopia digestiva alta mostram neoplasia do terço distal do esófago, cuja biópsia revelou adenocarcinoma bem diferenciado. A TC torácica e abdominal não mostra lesões secundárias no pulmão ou no figado. A ecoendoscopia esofágica estadia a lesão como T3N1, Os estudos analíticos, incluindo hemograma e bioquímica, encontram-se dentro dos parâmetros de normalidade. Qual dos seguintes é o próximo passo mais adequado?

A. Laparoscopia exploradora
B. PET
C. Realização de broncofibroscopia
D. Realização de laringoscopia direta
E. Tratamento cirúrgico

Chave oficial: B

Proposta Academia: B

Validação da afirmação correcta: PET

A realização de PET está indicada no estadiamento da neoplasia do esófago em que os outros exames excluam doença metastática tou T4b.

Restantes alíneas:

A - Está indicada na neoplasia do estômago e na neoplasia da junção esófago-gástrica.

C - Este exame deverá ser efetuado em todos as neoplasias do esófago que atinjam o terço superior ou médio, tendo como objectivo o estadiamento loco-regional com avaliação da invasão da árvore respiratória e a exclusão de neoplasias síncronas da árvore respiratória (no caso dos carcinomas espinocelulares).

D - A realização de laringoscopia direta está indicada em todos os carcinomas espinocelulares com o objetivo de estadiamento loco-regional e exclusão de neoplasias síncronas.

E - Nas neoplasias T>2, N+, M0 está indicada quimiorradioterapia neoadjuvante.

PERGUNTA 44

Uma mulher de 73 anos, lavradora, vem à consulta hospitalar por lesão sangrante na face anterior da perna esquerda com três meses de evolução. Descreve aumento progressivo do tamanho e hemorragia recorrente e que ‹não cicatriza». Não tem outras queixas. A história médica inclui coxartrose direita. Ela não faz medicação habitual. Ao exame físico apresenta-se com bom estado geral. Verifica-se lesão ulcerada na face anterior da perna esquerda, dura e infiltrativa, com cerca de 3 cm de maior diâmetro, sem hemorragia ativa. Existe conglomerado adenopático de 7 cm palpável na região inguinal direita.

O restante exame físico encontra-se dentro dos parâmetros de normalidade. Qual das seguintes alternativas é o próximo passo mais adequado?

A. Antibioterapia empírica
B. Anti-inflamatório não esteroide
C. Biópsia da lesão cutânea
D. Biópsia ganglionar
E. Ecodoppler arterial

Chave oficial: C

Proposta Academia: C

Validação da afirmação correcta: Biópsia da lesão cutânea - Estamos perante uma mulher de 73 anos, lavradora. Estas duas características – faixa etária e profissão que implica elevada exposição cumulativa a radiação UV – são importantes fatores para posicionar a hipótese diagnóstica relativamente a esta lesão da perna no âmbito das lesões neoplásicas. As características da lesão (ulcerada, sangrante, dura e infiltrativa, com rápida evolução em 3 meses e localização em área fotoexposta) e o facto de existir conglomerado adenopático apoiam a hipótese de ter etiologia maligna, mais provavelmente melanoma maligno ou carcinoma espinocelular (não há menção a tratar-se de lesão pigmentada), excluindo-se o carcinoma basocelular pelo motivo de este não metastizar (a presença de conglomerado adenopático não seria compatível com esta hipótese). Assim, a abordagem mais correta perante esta lesão neoplásica seria realizar uma biópsia do tumor, preferencialmente excisional.

Restantes alíneas:

A - Antibioterapia empírica

Comentário: Tratando-se de lesão neoplásica conforme supramencionado, a antibioterapia empírica não será suficiente para tratamento da lesão. Não há menção a sinais de sobreinfeção bacteriana da lesão que justificasse antibioterapia empírica como próximo passo a tomar.

B - Anti-inflamatório não esteroide

Comentário: Tratando-se de uma lesão neoplásica conforme supramencionado, os anti-inflamatórios não esteroides não são uma medida adequada na abordagem desta doente. Para além disso, é referido que a lesão é facilmente sangrante, pelo que os anti-inflamatórios poderiam potenciar a hemorragia pelo seu efeito anti-agregante plaquetar.

D - Biópsia ganglionar

Comentário: A biópsia ganglionar poderia ser necessária no caso de se tratar de melanoma maligno, mas sempre como passo subsequente após diagnóstico histológico da lesão (preferencialmente por biópsia excisional) e não como próximo passo mais adequado (conforme é questionado no caso clínico).

E - Ecodoppler arterial

Comentário: Tratando-se de lesão neoplásica conforme supramencionado, o eco-doppler arterial não é, nesta fase de abordagem da doente, um exame complementar de diagnóstico necessário ou adequado.

PERGUNTA 45

Um rapaz de 6 anos é trazido à consulta de pediatria, referenciado pelo médico de família, por perdas involuntárias de urina durante a noite, sem noites secas. Terá apresentado controlo de esfíncteres diurno aos 2 anos e meio, mas nunca apresentou controlo de esfincteres noturno. A criança e os pais tinham sido previamente orientados pelo médico assistente no sentido de desculpabilizar a criança, não a acordar durante a noite para urinar, promover micções regulares durante o dia, otimizar hábitos de ingestão hídrica, privilegiando a ingestão durante o dia, e manter hábitos intestinais regulares. Tem efetuado preenchimento de calendário miccional nos últimos dois meses. Não existem antecedentes patológicos de relevo. O pai tem história de perda involuntária de urina noturna até aos 9 anos. O exame físico encontra-se dentro dos parâmetros de normalidade. A ecografia renovesical revela resíduo pós-micciona de 15 mL. O exame sumário de urina não mostra alterações de relevo. Qual das seguintes alternativas é o próximo passo mais adequado na gestão deste doente?

A. Iniciar desmopressina oral
B. Iniciar imipramina oral.
C. Iniciar uso de alarme de urina
D. Manter vigilância e medidas já instituídas.
E. Realizar estudo urodinâmico.

Chave oficial: C

Proposta Academia: C

Validação da afirmação correcta: Iniciar uso de alarme de urina

De acordo com a bibliografia aconselhada, o uso de alarme é a opção de primeira linha para tratamento de enurese após a instituição das medidas gerais (já mencionadas no caso clínico), quando estas não são suficientes.

Restantes alíneas:

A - Deve ponderar-se o tratamento farmacológico (neste caso com a desmopressina) apenas após a falência do alarme por um período referido como 16 semanas.

B - O uso da imipramina não está recomendado na abordagem farmacológica inicial da enurese.

D - Uma vez tendo já sido instituídas as medidas gerais, com falência das mesmas, e tendo a criança mais de 5 anos, é lícito avançar para o uso de alarme de urina.

E - Todo o estudo complementar efetuado a esta criança não revela alterações sugestivas de patologia, pelo que não estaria indicado fazer estudo urodinâmico.

PERGUNTA 46

A mãe de um recém-nascido telefona para a maternidade um dia após a alta, porque o filho chora muito e tem receio de não ter leite suficiente. A mãe é uma adolescente de 17 anos, a gravidez foi vigiada e o parto eutócico, de termo, sem complicações. O peso ao nascimento foi de 3400 g. A alta da maternidade ocorreu às 48 horas após o parto, sob aleitamento materno exclusivo. A mãe refere que tenta amamentar cerca de quatro vezes por dia e a última fralda molhada foi há cerca de seis horas. Segundo a descrição da mãe, o recém-nascido não aparenta ter icterícia.

Qual dos seguintes é o conselho mais adequado a dar à mãe?

A. A produção de leite materno é insuficiente e deve ser iniciada suplementação com leite adaptado
B. Chorar muito é frequente nesta idade e pode significar apenas o início de cólicas
C. Dado não ter icterícia e parecer bem, poderá ser avaliado na consulta de saúde infantil aos 15 dias de vida
D. O recém-nascido deve ser observado num serviço de urgência de imediato para avaliação de possível desidratação
E. O recém-nascido precisa de ser amamentado com maior frequência e deve ser avaliado no próprio dia para revisão da técnica de amamentação.

Chave oficial: E

Proposta Academia: E

Validação da afirmação correcta: O recém-nascido precisa de ser amamentado com maior frequência e deve ser avaliado no próprio dia para revisão da técnica de amamentação.

Um recém-nascido (RN) faz, em média, cerca de 7 a 8 mamadas diárias, de forma a ter o aporte necessário para uma evolução ponderal adequada. Neste caso esta mãe está a realizar 4 mamadas/dia, o que será insuficiente. O facto de apresentar choro, não apresentar icterícia e de ter tido a última fralda molhada há 6h são fatores que à partida indiciam que o RN não estará desidratado, mas está em risco de tal caso o aporte se mantenha insuficiente, o que aliado à idade jovem da mãe, torna mais prudente a avaliação assim que possível do RN, para fazer ensinos com revisão da técnica de amamentação e aumento da frequência das mamadas.

A alínea A não seria o conselho mais adequado, uma vez que apenas após uma frequência adequada de mamadas podemos inferior sobre a produção de leite materno, e se necessário introduzir posteriormente suplemento. A alínea B não seria o conselho adequado, constatando-se como existe neste caso uma frequência de mamadas inferior ao recomendado. As cólicas são um diagnóstico de exclusão. A alínea C não seria o conselho adequado, ao protelar a avaliação até aos 15 dias de vida, constatando-se como existe neste caso uma frequência de mamadas inferior ao recomendado. A alínea D não seria o conselho adequado, uma vez que não existem critérios a sugerir gravidade clínica da situação, podendo ser o RN avaliado em consulta no seu médico assistente.

Restantes alíneas:

Verificar a justificação completa da resposta correta.

PERGUNTA 47

Uma mulher de 26 anos vem à consulta de neurologia referindo que planeia engravidar daqui a seis meses, altura em que o marido regressa do estrangeiro. A mulher não tem queixas. É professora do ensino secundário. A menarca foi aos 14 anos e a coitarca aos 22 anos. Tem ciclos menstruais de 27-30 dias e períodos menstruais de 4-5 dias de duração. Teve uma única gravidez, há um ano, que terminou num abortamento espontâneo precoce. Usa o preservativo masculino como método contracetivo. Os antecedentes médicos incluem epilepsia diagnosticada aos 15 anos na sequência de um episódio convulsivo. Desde essa altura que está medicada com ácido valproico mantendo-se sem episódios convulsivos. Ela tem 163 cm de altura e pesa 54 kg; IMC 20 kg/m2. Os sinais vitais são temperatura 36,1°C, frequência respiratória 12/min, frequência cardíaca 72/min e pressão arterial 110/67 mm Hg. O exame físico, incluindo o ginecológico, encontra-se dentro dos parâmetros de normalidade.

Qual dos seguintes é o próximo passo mais adequado?

A. Associar carbamazepina ao ácido valproico.
B. Prescrever ácido fólico na dose de 0,4 mg/dia.
C. Recomendar a suspensão do ácido valproico.
D. Substituir o ácido valproico por fenitoína.
E. Não é necessário qualquer passo adicional.

Chave oficial: C

Proposta Academia: C

Validação da afirmação correcta: Recomendar a suspensão do ácido valproico.

A doente apresenta diagnóstico de epilepsia baseada em crise única há mais de 10 anos, sem recorrência de crises. Considerando o horizonte temporal até à gravidez (>6 meses), o tempo livre de crises e a elevada teratogenicidade do valprato, a sua suspensão é ajuizada neste caso.

Restantes alíneas:

A - Associar carbamazepina ao ácido valproico.

Comentário: Esta associação não está habitualmente recomendada dadas as interações farmacológicas complexas. Adicionalmente, não existe razão clínica para adicionar segundo fármaco anti- epilético dada ausência de crises.

B - Prescrever ácido fólico na dose de 0,4 mg/dia.

Comentário: A doente ainda não está ativamente a tentar engravidar, pelo que não seria este o próximo passo. Adicionalmente, existem recomendações empíricas de doses mais altas de folato em doentes que fazem fármacos anti-epiléticos (1-4mg).

D - Substituir o ácido valproico por fenitoína.

Comentário: A fenitoína é também teratogénica, pelo que esta substituição não viria resolver a questão principal da vinheta que é teratogenicidade do valproato. Adicionalmente, enquanto o valproato está indicado num conjunto alargado de epilepsias, a fenitoína tem indicação num grupo mais restrito pelo que poderia não ser o fármaco mais adequado.

E - Não é necessário qualquer passo adicional.

Comentário: A doente está a planear a gravidez e está tratada com valproato. De forma a optimizar as condições para a conceção é necessário eliminar fármacos teratogénicos.

PERGUNTA 48

Uma mulher de 45 anos vem à consulta de medicina geral e familiar no início do inverno por cansaço e tristeza desde há dois meses. Refere que estes sintomas se associam a angústia e falta de motivação para levar a cabo as suas tarefas habituais. A mulher é divorciada e assistente administrativa numa empresa. Relata que tem vindo a isolar-se, evitando contactar com vizinhos e familiares, permanecendo nos últimos dias fechada no seu quarto e com luzes apagadas por longos períodos. Devido à intensidade crescente das suas queixas, a doente tem faltado ao trabalho na última semana, apesar de referir que gosta do que faz e que tem boas relações interpares. O médico apura que a doente tem pensado na ideia da morte como solução para a sua situação, mas não deseja verdadeiramente levar a cabo qualquer ato nesse sentido. Trata-se de uma mulher que vive só, sem outros antecedentes médicos para além de hipertensão arterial diagnosticada há seis meses. Está medicada com irbesartan. Os sinais vitais e o exame físico encontram-se dentro dos parâmetros de normalidade.
Qual dos seguintes é o próximo passo mais adequado na gestão desta doente?

A. Enviar a consulta de psiquiatria
B. Enviar ao serviço de urgência
C. Prescrever diazepam
D. Prescrever escitalopram
E. Recomendar luminoterapia

Chave oficial: D
Proposta Academia: D
Validação da afirmação correcta: Prescrever escitalopram

O caso clínico faz referência a uma doente de 45 anos, sem antecedentes psiquiátricos prévios conhecidos, que apresenta um quadro com 2 meses de evolução compatível com episódio depressivo major, caracterizado por cansaço, tristeza, abulia, isolamento social, clinofilia e ideias passivas de morte. Além dos sintomas descritos, apresenta igualmente prejuízo funcional, tal como descrito pelo absentismo laboral na última semana. Ao ser explorada a temática do suicídio, apesar da doente referir ideias passivas de morte, não apresenta ideação suicida estruturada nem intenção de passagem ao ato, pedindo ajuda para o seu estado atual. Sendo um caso de depressão inaugural, sem evidência de antecedentes relevantes à exceção da hipertensão arterial, deveria ser oferecido um tratamento farmacológico, nomeadamente um inibidor seletivo da recaptação da serotonina (como o escitalopram), primeira linha de atuação nestes casos.

Restantes alíneas:

A - Enviar a consulta de Psiquiatria

Comentário: Ainda que o envio à especialidade na fase atual da evolução clínica fosse discutível, o mesmo envio nunca deverá preceder a oferta de um tratamento farmacológico adequado. Isto é, o próximo passo mais adequado seria o de iniciar terapêutica e, posteriormente, ponderar o envio à consulta da especialidade.

B - Enviar ao serviço de urgência

Comentário: O caso não apresenta critérios para observação em Urgência de Psiquiatria. Um dos sinais que poderia justificar esta observação seria a identificação de ideação suicida estruturada e/ou com elevado risco de passagem ao ato.

C - Prescrever diazepam

Comentário: Este fármaco (pertencente à classe farmacológica das benzodiazepina) poderia ser considerado em add-on à estratégia farmacológica principal (antidepressivo), para controlo a curto prazo de sintomas ansiosos e insónia com impacto moderado a grave, caso estes fossem identificados. Não deve ser o busílis do tratamento da depressão major.

E - Recomendar luminoterapia

Comentário: Existe alguma evidência do uso da luminoterapia na SAD (seasonal affective disorder), nomeadamente na depressão sazonal, com descrições de taxas de resposta em torno dos 50%. Neste caso, trata-se de um primeiro episódio de depressão, não existindo tanta evidência do seu benefício (poderá ter utilidade particularmente em idosos). Não está indicado como tratamento de primeira linha dos quadros depressivos.

PERGUNTA 49

Um homem de 63 anos vem ao consultório médico por tosse não produtiva e dispneia com uma semana de evolução e agravamento nas últimas 24 horas. Ele tem antecedentes de hipertensão arterial medicada com enalapril desde há três meses. Não tem história de alergias sazonais, asma ou tosse prévia. Os sinais vitais são temperatura 38,6°C frequência respiratória 15/min, frequência cardíaca 110/min e pressão arterial 140/102mm Hg. A auscultação cardíaca e pulmonar encontra se dentro dos parâmetros de normalidade.

Qual das seguintes alternativas é o próximo passo mais adequado?

A. Adicionar hidroclorotiazida ao seu regime terapêutico
B. Realizar um raio-X do tórax
C. Reavaliar a pressão arterial em três dias
D. Substituir enalapril por lisinopril

E. Substituir enalapril por nifedifina de longa ação

Chave oficial: B

Proposta Academia: B

Validação da afirmação correcta: Realizar um raio-X do tórax

O caso clínico relata o caso de uma tosse de início recente com agravamento nas últimas 24h associada a dispneia e febre, provavelmente em contexto infecioso. Nesse sentido, mesmo com auscultação pulmonar normal (visto que não tem sensibilidade de 100%) deve merecer uma avaliação imagiológica do tórax para identificação (ou não) de potencial foco infecioso (pneumonia ou outro).

Restantes alíneas:

A - Adicionar hidroclorotiazida ao seu regime terapêutico

Comentário: Claramente um quadro de infeção respiratória em curso e que não está completamente esclarecida a etiologia dos sintomas. Atendendo a que está em processo agudo infecioso, a revisão de terapêutica anti-hipertensora carecerá de abordagem em tempo próprio e estabilidade para perceber se há ou não lugar a necessidade de ajuste.

C - Reavaliar a pressão arterial em três dias

Comentário: –Atendendo a que está em processo agudo infecioso, a revisão de terapêutica anti- hipertensora carecerá de abordagem em tempo próprio e estabilidade para perceber se há ou não lugar a necessidade de ajuste.

D - Substituir enalapril por lisinopril

Comentário: Inútil nesta fase pelo já exposto.

E - Substituir enalapril por nifedifina de longa ação

Comentário: Não parece tosse secundária a IECA, até pelo quadro recente e infecioso em curso e pelo tempo de evolução.

PERGUNTA 50

Um homem de 46 anos vem ao serviço de urgência por dor epigástrica desde a véspera, acompanhada de náuseas e vómitos. A dor tem intensidade 8/10, tipo «moinha», com irradiação bilateral para o dorso e que alivia com a genuflexão. A história médica revela dispepsia ocasional associada a gastrite crónica Helicobacter pylori negativa. Ele nega outros antecedentes ou hábitos tabágicos.

Tem hábitos etílicos que descreve como sociais, apenas ao fim de semana, embora reconheça alguns excessos. Os sinais vitais são temperatura 38,3°C frequência respiratória 16/min, frequência cardíaca 108/min e pressão arterial 98/56 mm Hg. Ao exame físico apresenta escleróticas ligeiramente ictéricas e dor intensa à palpação profunda dos quadrantes superiores do abdómen. O exame do tórax não mostra alterações.

Os resultados dos estudos analíticos revelam:

Soro

Bilirrubina
Total 4.5mg/dL
Lipase 250 U/L [N= 12-70 U/L]

Sangue

Hemoglobina 16,0 g/dL

Qual das seguintes alternativas é a mais adequada para o estadiamento da gravidade deste quadro clínico?

A. BISAP
B. CURB
C. GRACE
D. MELD
E. WELLS

Chave oficial: A
Proposta Academia: A

Validação da afirmação correcta: O BISAP é um score desenvolvido para avaliação da gravidade da pancreatite aguda à admissão.

Trata-se de um quadro de pancreatite aguda. O quadro de dor abdominal com irradiação em cinturão e elevação da lipase permitem o diagnóstico (que é feito com base em 2 de 3 critérios: dor típica, elevação da amílase ou lípase, achados imagiológicos típicos).

Restantes alíneas:

B – CURB

Comentário: CURB – é um score que avalia a gravidade da Pneumonia Adquirida na Comunidade, auxiliando na decisão acerca do melhor local de tratamento do doente.

C - GRACE

Comentário: GRACE – é um score de prognóstico nas síndromes coronárias agudas, sendo particularmente útil na estratificação de risco e abordagem aos doentes com SCA sem supradesnivelamento do segmento ST.

D - MELD

Comentário: MELD – Score de gravidade na doença hepática aguda e cronica. Avaliação pré-transplante hepatico.

E – WELLS

Comentário: WELLS – é um modelo criado com o objetivo de predizer a probabilidade clínica (pré-teste) de o doente apresentar tromboembolismo venoso e/ou pulmonar.

PERGUNTA 51

Uma adolescente de 14 anos é observada em consulta de vigilância. A mãe diz: «A minha filha sempre pareceu ter excesso de peso para a idade dela, apesar de tentarmos seguir uma dieta equilibrada e limitar o consumo de doces e refrigerantes.» A adolescente menciona sentir-se bem, com exceção de dores ocasionais nas pernas ao caminhar. Tem bom aproveitamento escolar e nunca reprovou. Desde a menarca, que ocorreu há cerca de 14 meses, tem cataménios irregulares. Não tem vida sexual ativa. Existe história familiar de diabetes mellitus tipo 2 (mãe) e dislipidemia (avô paterno). Ela tem 165 cm de altura (P75) e pesa 90 kg (P95); IMC 33 kg/m? (> P97). Os sinais vitais são temperatura 37°C, frequência respiratória 20/min, frequência cardíaca 80/min e pressão arterial 134/84 mm Hg. Ao exame físico apresenta hiperpigmentação na região cervical e das axilas e obesidade abdominal. O estadio de Tanner é M3 P4. Qual das seguintes é a causa mais provável para a condição clínica desta adolescente?

A. Anticorpos anticélulas dos ilhéus pancreáticos.
B. Aumento do androgénio sérico
C. Aumento do cortisol sérico.
D. Diminuição da TSH sérica.
E. Insulinorresistência

Chave oficial: E

Proposta Academia: E
Validação da afirmação correcta: Insulinorresistência

A doente apresenta estigmas de insulinorresistência, designadamente obesidade abdominal/androide, acantose nigricans, alterações menstruais e hipertensão arterial grau I.

Restantes alíneas:

A - Estes anticorpos estão presentes sobretudo em casos de diabetes mellitus tipo 1. A doente não apresenta um quadro clínico compatível com diabetes mellitus tipo 1.

B - A doente apresenta um quadro clínico que poderá eventualmente encaixar-se numa Síndrome do Ovário Poliquístico, designadamente, cataménios irregulares (embora possam ser parcialmente justificáveis por menarca recente), obesidade androide/abdominal e acantose nigricans sugestivos de insulinorresistência. De facto, nesta síndrome os níveis de androgénio sérico estão tendencialmente aumentados. No entanto, clinicamente a doente não apresenta sinais de hiperandrogenismo (hirsutismo, acne moderado a grave), pelo que não temos dados suficientes para assumir SOP e, portanto, a resposta mais correta é insulinorresistência.

C - Presente em doentes com Síndrome de Cushing. A doente apresenta cataménios irregulares e obesidade centrípeta, contudo sem outros achados sugestivos.

D - Associada a hipertiroidismo primário. A doente não apresenta um quadro clínico compatível com esta etiologia.

PERGUNTA 52

Uma mulher de 18 anos, estudante universitária, vem à consulta por dores na coluna, esporádicas, que surgem após estar muitas horas sentada e que se resolvem espontaneamente. Neste momento está assintomática. A mulher solicita a realização de uma densitometria óssea porque está preocupada. «A minha mãe tem hipertiroidismo e foi-lhe diagnosticada recentemente osteoporose, após fratura do colo do femur por queda.» Tem antecedentes de epilepsia, diagnosticada aos 5 anos. Pratica exercício físico regular. Hábitos tabágicos 1-3 cigarros/semana; nega hábitos alcoólicos. Medicada habitualmente com fenitoína. Os sinais vitais são temperatura 36°C, frequência respiratória 15/min, frequência cardíaca 78/min e pressão arterial 130/76 mm Hg. Ela tem 170 cm de altura e pesa 50 kg; IMC 17,3 kg/m2. Ao exame físico aparenta bom estado geral. A

palpação da coluna vertebral não é dolorosa. O restante exame físico, incluindo o musculoesquelético e neurológico, encontra-se dentro dos parâmetros de normalidade.

Qual das seguintes alternativas é a resposta mais apropriada a ser dada pelo médico?

A. Recomendar aumento do aporte de cálcio
B. Recomendar o aumento da exposição solar
C. Solicitar densitometria óssea
D. Solicitar ecografia da tiroide
E. Solicitar TC lombar

Chave oficial: A
Proposta Academia: C

Validação da afirmação correcta: Solicitar densitometria óssea - O quadro clínico aborda uma mulher de 18 anos com raquialgias esporádicas e sem sinais de alarme, mas que apresenta múltiplos fatores de risco para osteoporose: história de fratura da anca num progenitor (fator de risco major); terapêutica crónica com anti-epilépticos, isto é, fenitoina (fator de risco minor); tabagismo atual (fator de risco minor); e IMC < 19 kg/m2 (fator de risco minor). Neste sentido, apesar da idade jovem da doente, de acordo com as normas da DGS ou recomendações da National Osteoporosis Foundation, existe indicação para solicitar osteodensitometria óssea

Restantes alíneas:

A - Recomendar aumento do aporte de cálcio
Comentário: O aporte adequado de cálcio (1200 mg/dia) é uma estratégia de prevenção da osteoporose e que deve ser recomendada a esta doente dado apresentar fatores de risco para osteoporose. No entanto, não existindo referência de qual o aporte de cálcio da doente e o facto da frase recomendar o aumento do aporte de cálcio e não apenas garantir o aporte de cálcio adequado, esta alínea não deve ser considerada correta. Assim, a solicitação de densitometria é mais correto que recomendar o aumento de aporte de cálcio.

B - Recomendar o aumento da exposição solar
Comentário: O aporte adequado de vitamina D (600-800 UI/dia) é uma estratégia de prevenção da osteoporose, no entanto, não deve ser recomendado aos doentes aumentar a exposição solar dado o risco de cancro.

D - Solicitar ecografia da tiroide
Comentário: Apesar do hipertiroidismo ser uma causa secundária de osteoporose e a mãe ter este diagnóstico, a doente não apresenta qualquer sintomatologia ou

alteração do exame físico sugestivo de patologia tiroideia, pelo que não existe indicação para solicitar ecografia da tiroide

E - Solicitar TC lombar
Comentário: A raquialgia não sugere gravidade, nomeadamente fratura osteoporótica vertebral, quer pela resolução da dor espontaneamente, quer pela a ausência de alterações na palpação da coluna vertebral, pelo que a realização de exame de imagem da coluna vertebral não tem indicação.

PERGUNTA 53

Uma mulher de 62 anos vem ao serviço de urgência por cefaleia localizada na nuca, mais forte e diferente de todas as que já teve, associada a febre (38°C), com dois dias de evolução. Refere ainda fotofobia e náuseas. Nega traumatismo recente. Ela tem antecedentes de convulsões na infância, que não se voltaram a repetir, e episódios de enxaquecas, de dificil controlo. Os sinais vitais são temperatura 39,2°C, frequência cardíaca 98/min e pressão arterial 124/64 mm Hg. Ao exame físico está lúcida e colaborante, hidratada e anictérica. Os fundos oculares não mostram alterações. A auscultação cardíaca e pulmonar encontra-se dentro dos parâmetros de normalidade. O abdómen é mole e depressível, não doloroso à palpação. Ela não tem edemas dos membros inferiores. O exame neurológico revela rigidez da nuca, sem sinais neurológicos focais.

Qual dos seguintes é o próximo passo mais adequado na gestão desta doente?

A. Eletroencefalograma.
B. Potenciais evocados.
C. Punção lombar.
D. RM cerebral.
E. TC do crânio

Chave oficial: C
Proposta Academia: C

Validação da afirmação correcta: Punção lombar

A vinheta clínica descreve quadro de cefaleia, febre elevada e rigidez nucal, no seu conjunto sugestivos de meningite, tendo indicação para punção lombar. A doente não apresenta situação que indique a realização de TC antes da punção lombar, nomeadamente défices focais, alteração do estado de consciência, comorbilidades ou papiledema.

Restantes alíneas:

A - Eletroencefalograma.

Comentário: Apesar da história de crises, este episódio não tem qualquer caraterística que sugira crises epiléticas pelo que o EEG não está indicado.

B - Potenciais evocados.
Comentário: Este exame está indicado no estudo de vias motoras ou sensitivas. Não há qualquer défice para ser estudado pelo que o exame não é indicado.

D - RM cerebral.
Comentário: A RM poderia ser útil posteriormente, podendo demonstrar captação meníngea e/ou atingimento do parênquima cerebral pelo processo inflamatório/infecioso. No entanto, não é o próximo passo já que não forneceria material para estudos microbiológicos.

E - TC do crânio.
Comentário: Neste caso, não existe indicação formal para TC do crânio antes da punção lombar. Dado o episódio de cefaleia muito intensa, poderia a TC ser útil na pesquisa de hemorragia subaracnoideia. No entanto, a febre não é uma manifestação típica desta entidade e o rendimento diagnóstico após dois dias é menor do que no início do quadro. Adicionalmente, a punção lombar poderia também sugerir este diagnóstico caso existisse xantocromia, pelo que continua a ser a PL o exame mais indicado.

PERGUNTA 54

Uma mulher de 33 anos vem ao serviço de urgência por apresentar dor e edema no membro inferior direito. Ela regressou ontem de uma viagem transatlântica de 11 horas de duração. Fumadora (15 UMA). Não tem antecedentes médicos e não faz medicação habitual. Os sinais vitais são temperatura 36,1°C, frequência respiratória 18/min, frequência cardíaca 60/min e pressão arterial 115/60 mm Hg. Ela tem 158 cm de altura e pesa 55 kg; IMC 22 kg/m?. Ao exame físico apresenta bom estado geral; pele e mucosas coradas e hidratadas. Os exames do tórax e abdómen encontram-se dentro dos parâmetros de normalidade. O exame dos membros revela membro inferior direito com edema depressível na perna e dor à palpação. Sem alteração da pele e faneras. Os resultados dos estudos analíticos revelam: Sangue Hemoglobina VGM Leucócitos - Contagem diferencial normal Plaquetas Tempo de protrombina Tempo de tromboplastina parcial ativada D-dímeros 11,7 g/dL 90 fL 7300/mm3 185 x 10%L 11 segundos 26 segundos 610 ng/mL [N < 500 ng/mL] O restante estudo analítico, incluindo despiste de trombofilias, não apresenta alterações. O exame doppler venoso dos membros inferiores revela trombo na crossa da safena do membro inferior direito. Após recomendação da médica assistente, a mulher aceita incorporar um programa de cessação tabágica. Qual das seguintes é a duração da terapêutica anticoagulante mais adequada para esta mulher?

A. 10 semanas
B. 5 meses
C. 8 meses
D. 10 meses
E. 18 meses

Chave oficial: A
Proposta Academia: B

Validação da afirmação correcta: 5 meses

A trombose da crossa da veia grande safena é considerada uma trombose venosa superficial de alto risco tromboembólico pela proximidade ao sistema venoso profundo.

1) Segundo "European Society for Vascular Surgery (ESVS) 2021 Clinical Practice Guidelines on the Management of Venous Thrombosis", ama trombose da crossa da veia grande safena (distância < 3 cm da junção safenofemoral) tem indicação para anticoagulação terapêutica com o se lê na recomendação 48: "For patients with lower limb superficial vein thrombosis < 3 cm from the junction with the deep veins, therapeutic anticoagulation is recommended", Classe de recomendação I, nível de evidência C. A duração da anticoagulação, segundo a mesma guidelines é de 3 meses ou ou 12 semanas como se observa no diagrama.

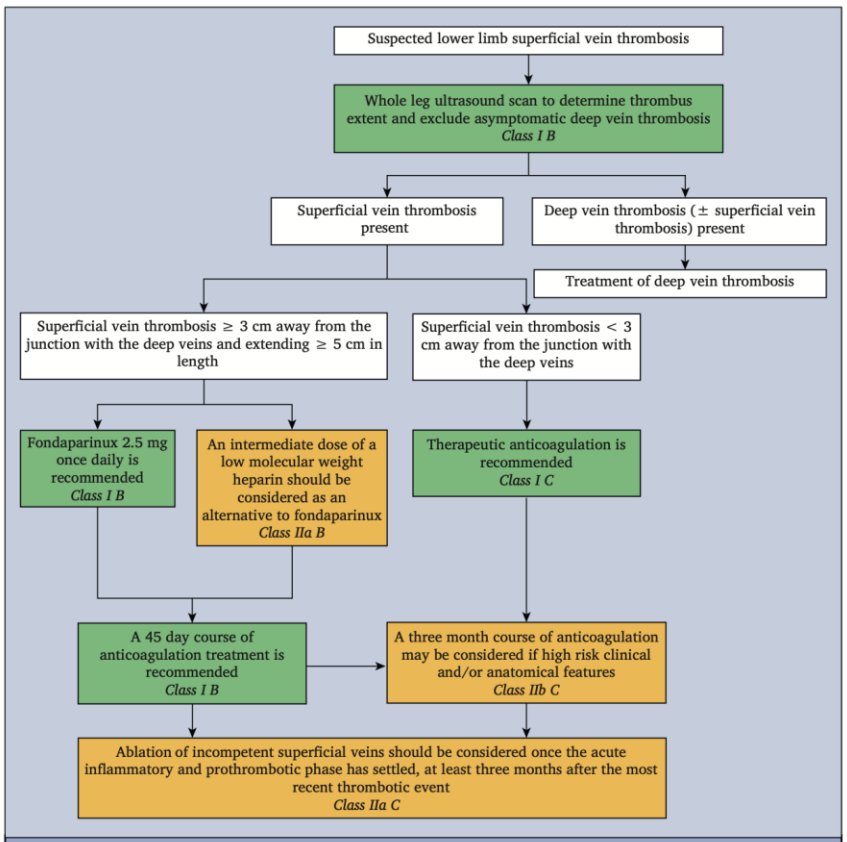

Figure 11. Flowchart of recommendations on treatment for superficial vein thrombosis.

2) É consensual que o risco de tromboembolia pulmonar em doentes com trombose venosa superficial < 3 cm da junção safenofemoral é semelhante ao da trombose venosa profunda, e, portanto, o seu tratamento deverá ser semelhante*. No que toca à duração da hipocoagulação da TVP provocada (a viagem de longa duração tem é um FR fraco para TEV; contudo, são mais as fontes que a consideram um FR provocador reversível do que as que não o consideram) do membro inferior, as fontes recomendadas afirmam o seguinte:

a. Harrison (página 1915): "For DVT isolated to an upper extremity or calf that has been provoked (…) 3 months of anticoagulation usually suffice. For na initial episode of provoked proximal leg DVT or PE, 3–6 months of anticoagulation used to be the classic teaching.";

b. Cecil Essentials (página 145): "Oral anticoagulants should be continued for 3 months in most patients";

c. Guidelines CHEST 2016: "In patients with a proximal DVT of the leg or PE provoked by surgery or by a nonsurgical transient risk factor, we recommend treatment with anticoagulation for 3 months over (i) treatment of a shorter period (Grade 1B) and (ii) treatment of a longer time-limited period (eg, 6, 12, or 24 months) (Grade 1B) (…) In patients with an isolated distal DVT of the leg provoked by surgery or by a nonsurgical transient risk factor, we suggest treatment with anticoagulation for 3 months over treatment of a shorter period (Grade 2C), we recommend treatment with anticoagulation for 3 months over treatment of a longer time-limited period (eg, 6, 12, or 24 months) (Grade 1B) (…) In patients with an unprovoked DVT of the leg (isolated distal or proximal) or PE, we recommend treatment with anticoagulation for at least 3 months over treatment of a shorter duration (Grade 1B), and we recommend treatment with anticoagulation for 3 months over treatment of a longer time-limited period (eg, 6, 12, or 24 months) (Grade 1B)".

Em todas as fontes bibliográficas recomendadas, a orientação é congruente: 3 meses de hipocoagulação efectiva; sendo que algumas admitem a possibilidade de estender aos 6 meses. A opção considerada correcta "10 semanas" é inferior à duração mínima de tratamento preconizada por todas as fontes "3 meses", pelo que no nosso entender não é a opção mais correcta. Na ausência da opção "3 meses", consideramos a hipótese mais correcta "5 meses", uma vez que perfaz a duração mínima de tratamento indicada e é a menos prolongada, sendo das cinco hipóteses a que melhor balanceia o benefício antitrombótico e o risco hemorrágico.

*Para fundamentar ainda mais a questão:

- Hill SL, Hancock DH, Webb TL. Thrombophlebitis of the great saphenous vein—recommendations for treatment. Phlebology. 2008;23(1):35-39.

- Chengelis DL, Bendick PJ, Glover JL, Brown OW, Ranval TJ. Progression of superficial venous thrombosis to deep vein thrombosis. J Vasc Surg. 1996;24(5):745-749.

- De Maeseneer MGR; Thrombosis Guidelines Group of the Belgian on; Thrombosis and Haemostasis; Belgian Working Group on Angiology. Superficial thrombophlebitis of the lower limb: practical recommendations for diagnosis and treatment. Acta Chir Belg. 2005; 105(2):145-147.

- Galanaud JP, Bosson JL, Genty C, et al. Superficial vein thrombosis and recurrent venous thromboembolism: a pooled analysis of two observational studies. J Thromb Haemost. 2012; 10(6):1004-1011.

- Jeanneret C, Baldi T, Jenelten R. La thrombophle´bite superficielle: une vue d'ensemble. Recommande´/accre´dite´ par la Socie´te´ Suisse de Medecine Gene rale et la Socie te´ Suisse de Me´ decine Interne. Forum Suisse. 2006;6:190- 195.

- Decousus H, Epinat M, Guillot K, Quenet S, Boissier C, Tardy B. Superficial vein thrombosis: risk factors, diagnosis, and treatment. Curr Opin Pulm Med. 2003;9(5):393–397. doi: 10.1097/00063198-200309000-00009.

- Leizorovicz A, Becker F, Buchmuller A, Quéré I, Prandoni P, Decousus H. Clinical relevance of symptomatic superficial-vein thrombosis extension: lessons from the CALISTO study. Blood. 2013;122(10):1724–1729. doi: 10.1182/blood-2013- 04-498014.

- Galanaud JP, Genty C, Sevestre MA, et al. Predictive factors for concurrent deep-vein thrombosis and symptomatic venous thromboembolic recurrence in case of superficial venous thrombosis. The OPTIMEV study. Thromb Haemost. 2011;105(1):31–39. doi: 10.1160/TH10-06-0406.

- Galanaud JP, Sevestre MA, Pernod G, et al. Long-term risk of venous thromboembolism recurrence after isolated superficial vein thrombosis. J Thromb Haemost. 2017;15(6):1123–1131. doi: 10.1111/jth.13679.

Restantes alíneas:

Verificar a justificação da resposta considerada correta.

PERGUNTA 55

Uma mulher de 40 anos, primigesta, grávida de 11 semanas, vem à consulta pré-natal de vigilância. A grávida não tem queixas. Trabalha como secretária de direção. Não tem antecedentes médicos de relevo. Os antecedentes familiares incluem a mãe, de 65 anos, com hipertensão arterial e o pai, de 68 anos, que tem diabetes mellitus tipo 2. Está medicada com ácido fólico desde há três meses. Nega consumo de tabaco, álcool ou drogas ilícitas. Ela tem 161 cm de altura e pesa 65 kg; IMC 25 kg/m2. Os sinais vitais são temperatura 36,4°C, frequência respiratória 11/min, frequência cardíaca 82/min e pressão arterial 115/72 mm Hg. Os resultados dos exames laboratoriais, efetuados na semana anterior, relativos às serologias da toxoplasmose, da rubéola e do VIH, VDRL, hemograma completo e antigénio HBs, encontram-se dentro dos parâmetros de normalidade. O grupo sanguíneo desta grávida é A RhD negativo. Não realizou outros estudos. Qual dos seguintes estudos clínicos é o mais adequado para solicitar neste momento?

A. Coombs direto
B. Ferritina
C. Glucose em jejum
D. Serologia da hepatite C
E. Serologia do CMV

Chave oficial: C

Proposta Academia: C

Validação da afirmação correcta: Glucose em jejum

O caso clínico reporta-nos para uma gestação de 11 semanas (1º trimestre), sendo a questão direcionada para as análises de rotina desta fase da gravidez. Tendo a grávida realizado o hemograma, pesquisa do grupo de sangue e múltiplas serologias, percebemos que estão em falta a glicose em jejum e o teste de Coombs indireto. Será de relevar a existência de FR para diabetes gestacional (história familiar de DM 2), pelo que esta análise torna-se ainda mais importante.

A glicemia é um dos exames preconizados nas rotinas do 1º trimestre.

Restantes alíneas:

A - Coombs direto

Comentário: O teste de Coombs realizado na gravidez é o indireto para deteção de possíveis anticorpos anti-eritrocitários, responsáveis por doença hemolítica do recém-nascido. O teste de Coombs direto pode ser utilizado na distinção entre hemólise imunomediada da hemólise não relacionada com situações imunes.

B – Ferritina

Comentário: A ferritina deve ser um exame a equacionar num estudo de uma anemia, uma vez que a anemia ferropénica é a causa mais frequente de anemia na gravidez. No caso clínico é referido que o hemograma se encontrava dentro dos valores da normalidade. A DGS não recomenda a sua realização por rotina.

D - Serologia da hepatite C

Comentário: A literatura sugere que as mulheres a quem devem ser requisitadas as serologias do VHC são aquelas que apresentam fatores de risco para esta infeção, nomeadamente utilizadoras de drogas intravenosas, que tenham parceiros com VHC, VIH/ VHB positivas, com evidência de doença hepática, etc. Não é o caso da doente em questão. A DGS não recomenda a sua pesquisa por rotina.

E - Serologia do CMV

Comentário: Nas recomendações da DGS não está recomendada a pesquisa do CMV a todas as grávidas, sendo que na literatura existem diversos estudos que referem ser controverso rastrear este vírus na população em geral. Existem populações com risco acrescido, nomeadamente utentes com contacto frequente com crianças com menos de 3 anos (filhos nessa faixa etária, trabalhadoras em creches e infantários), trabalhadoras na área da saúde, entre outros. A utente não apresenta fatores de risco para infeção por CMV.

PERGUNTA 56

Um homem de 47 anos é trazido pela esposa ao serviço de urgência por dor abdominal severa. A esposa refere que o marido sofre de úlcera péptica desde há seis meses e que tem hipertensão arterial. O doente revela que teve dor retroesternal e epigástrica de início súbito, com irradiação para a região dorsal média. Ele diz «É da minha úlcera, doutor. Eu não devia ter comido aquele caril!» De manhã tomou antiácidos, que não lhe aliviaram as dores. Os seus sinais vitais agora são temperatura 38ºC, frequência respiratória 24/min, frequência cardíaca 140/min e pressão arterial 110/60mmHg. Ao exame físico apresenta fácies de sofrimento e está em stress agudo. Na mesa de observações coloca-se em posição fetal. Ao exame físico o abdómen está rígido e difusamente doloroso.

Qual dos seguintes é o próximo passo mais adequado?

A. Administrar antiácidos orais
B. Administrar NaCl 0.9% intravenoso
C. Administrar um agente bloqueador H2, intravenoso
D. Realizar endoscopia digestiva alta.
E. Solicitar angiografia urgentemente.

Chave oficial: B
Proposta Academia: B
Validação da afirmação correcta: Administrar NaCl 0.9% intravenoso

Trata-se de um doente com antecendentes de doença ulcerosa péptica, que se apresenta com clínica típica de abdómen agudo por muito provável perfuração de úlcera: dor abdominal típica de início súbito, taquicádico e agitado, ansioso, febril e com sinais de irritação peritoneal ao exame objetivo. Deverá iniciar fluidoterapia como tratamento inicial de base, mas acima tudo esta é uma resposta de exclusão.

Restantes alíneas:

A - Trata-se de um doente com suspeita de perfuração úlcera péptica e por isso com contra indicação absoluta medicação oral

C - Os fármacos bloqueadores H2 praticamente não são utilizados face ao superior resultado dos inibidores da bomba de protões.

D - Trata-se de um doente com suspeita de perfuração ulcera péptica e por isso com contra indicação absoluta para realização de endoscopia digestiva alta.

E - Trata-se de um doente com suspeita de perfuração ulcera péptica e não de hemorragia de ulcera péptica e por isso a angiografia não iria trazer nada ao doente em termos diagnósticos e terapêuticos.

PERGUNTA 57

Uma mulher de 70 anos vem ao serviço de urgência duas horas após episódio de sensação de dormência no braço esquerdo e fraqueza na mão esquerda, que resolveu espontaneamente ao fim de uma hora. A história médica revela hiperlipidemia e hipertensão arterial e a medicação habitual inclui sinvastatina, lisinopril e aspirina. Os sinais vitais são temperatura 37ºC, frequência respiratória 18/min, frequência cardíaca 75/min e pressão arterial 160/90mmHg; SpO2 95% (ar ambiente). A auscultação cardíaca revela sopro carotídeo bilateral. O exame neurológico não revela alterações. Qual das seguintes alternativas é o próximo passo mais adequado na gestão desta doente?

A. RM da coluna cervical
B. TC do crânio
C. Terapêutica com alteplase
D. Terapêutica com heparina
E. Terapêutica com nitroprussiato de sódio

Chave oficial: B
Proposta Academia: B
Validação da afirmação correcta: TC do crânio

O caso clínico descrito ilustra um acidente vascular cerebral isquémico transitório, uma vez que os sintomas e sinais neurológicos resolveram em tempo menor ou igual a 24 horas. Contudo, seria necessária exclusão imagiológica de enfarte. A TC-CE é o exame de primeira linha na abordagem do doente com acidente vascular cerebral.

Restantes alíneas:

A - O quadro auto-limitado de defeito da sensibilidade no membro superior esquerdo e diminuição da força muscular na mão ipsilateral numa doente com factores de risco cardiovasculares enquadra-se numa suspeita de acidente vascular cerebral isquémico transitório e não é justificável por patologia cervical. Nesse sentido, o estudo por RM da coluna cervical não seria adequado neste contexto.

C - A alteplase é a terapêutica de primeira linha em doentes com acidente vascular cerebral isquémico até 4,5 horas após o início dos sintomas, na ausência de hemorragia na TC-CE e caso não apresente contra-indicações à realização deste fármaco. Contudo, dado ter ocorrido resolução do quadro clínico, o doente deixa de ter indicação para tal terapêutica.

D - A heparina não está recomendada na terapêutica aguda do acidente vascular cerebral.

E - Este fármaco é considerado uma das armas terapêuticas passíveis de utilizar em fase aguda para controlo tensional em doentes com acidente vascular cerebral. Durante a fase aguda, os doentes com acidente vascular cerebral isquémico devem apresentar valores de pressão arterial até 220/120mmHg se não realizarem fibrinólise ou inferiores a 185/110mmHg se candidatos a fibrinólise. Caso se trate de um doente com hemorragia intracerebral, as recomendações indicam pressão arterial inferior a 140/90mmHg. Neste caso, atendendo ao doente apresentar acidente vascular isquémico transitório, não necessita de terapêutica anti-hipertensora em fase aguda por se encontrar dentro dos limites tensionais recomendados e não cumprir com os critérios supracitados.

PERGUNTA 58

Um rapaz de 4 anos é referenciado à consulta de pediatria, uma vez que os pais têm a impressão de que apresenta comportamento peculiar. Referem que sempre brincou muito sozinho e apresenta uma imaginação vívida, mas agora estão preocupados de que algo não se encontre bem. Referem que tem conversas elaboradas com um amigo imaginário. Não têm outros filhos e vivem numa zona em que não existem outras crianças. Ele tem sido saudável, não tem antecedentes patológicos de relevo e não faz medicação habitual. Frequenta infantário.

Qual das seguintes é a resposta mais adequada face às preocupações manifestadas pelos pais?

A. «É possível que o vosso filho tenha uma doença grave. Existe história familiar de doença psiquiátrica grave?»
B. «Não se preocupem com esta situação. É muito comum as crianças desta idade terem amigos imaginários»
C. «O comportamento do vosso filho é preocupante. Vamos iniciar olanzapina e ver se o comportamento melhora»
D. «O comportamento que descrevem é estranho. Temos de contactar o infantário e perceber se este comportamento também ocorre na escola.»
E. «O vosso filho preocupa-me. Vou referenciar a consulta de pedopsiquiatria»

Chave oficial: B
Proposta Academia: B

Validação da afirmação correcta: «Não se preocupem com esta situação. É muito comum as crianças desta idade terem amigos imaginários»

Entre os 2 e os 6 anos é bastante comum a criação pela criança do "amigo imaginário", definida como uma personagem invisível que tem nome e com o qual a criança mantém uma interação de pelo menos alguns meses. Esta criação permite à criança projetar neste amigo os seus medos, ideais, agressividade e amor. Pode ser interpretada erroneamente como uma perturbação psíquica (nomeadamente, a psicose infantil), ou como sinal de tristeza ou solidão, o que leva alguns pais a preocupar-se com esta situação. Na realidade, mesmo as crianças que apresentam amigos reais também criam amigos imaginários, e estes podem aperfeiçoar as suas habilidades sociais. Desta forma, perante uma criança saudável, com um desenvolvimento normal, e sem referência a outros sinais de alarme, este comportamento enquadra-se dentro do expectável para a idade referida. Na alínea a) faria sentido indagar sobre a história mental familiar, mas a premissa de que haja uma doença grave não é a mais provável. Na alínea c) seria

totalmente desadequado iniciar olanzapina sem uma avaliação pedopsiquiátrica (caso esta estivesse indicada, o que não é o caso) e um diagnóstico. Na alínea d) apesar de se poder contactar o infantário e questionar sobre o comportamento da criança no mesmo, a premissa na alínea de que o comportamento descrito é estranho está incorreta. Na alínea e) não existem sinais de alarme descritos sugestivos de patologia pedopsiquiátrica para justificar esta referência.

Restantes alíneas:

A – verificar a justificação completa da alínea certa.

C – verificar a justificação completa da alínea certa.

D – verificar a justificação completa da alínea certa.

E – verificar a justificação completa da alínea certa.

PERGUNTA 59

Uma adolescente de 14 anos vem ao consultório médico por exantema pruriginoso crónico, mais exuberante durante os meses de inverno. Ela não tem antecedentes patológicos de relevo. O exame físico mostra envolvimento proeminente da face, pescoço, mãos e fossas antecubitais e poplíteas. A pele é xerótica e hiperqueratótica. O exantema é caracterizado por numerosas pápulas eritematosas, algumas lesões de escoriação, descamação e liquenificação. Qual das seguintes alternativas é o achado histopatológico mais provável de se encontrar nas lesões desta doente?

A. Bactérias e neutrófilos
B. Células gigantes multinucleadas
C. Elementos fúngicos
D. Elementos parasitários
E. Reação de hipersensibilidade

Chave oficial: E
Proposta Academia: E

Validação da afirmação correcta: Reação de hipersensibilidade

O caso parece trata-se de um adolescente com eczema atópico. O eczema atópico é uma dermatose pruriginosa caracterizada por placas eritematodescamativas disseminadas, geralmente com maior envolvimento da face, pescoço, mãos, pregas antecubitais e popliteas. Frequentemente está associado a lesões cutâneas secundárias ao prurido, como a escoriação, a impetiginização e a liquenificação.

De facto, a radiação UV pode melhorar o eczema pelo seu efeito anti-inflamatório. Assim há referência ao agravamento desta dermatose durante o inverno. No entanto, a questão encontra-se mal formulada. Os atópicos têm uma tendência intrínseca a produção de IgE a antigénios externos comuns, portanto, estão mais propensos a ter reações de hipersensibilidade tipo I. O maior problema desta pergunta é a questão da observação na biópsia. Em termos histológicos não se descreve "observa-se uma reação de hipersensibilidade", mas sim espongiose com edema intercelular e por vezes infiltrado eosinofilico. Uma reacção de hipersensibilidade não é um conceito histológico.

Restantes alíneas:

A - Se impetiginizado, podemos encontrar neutrófilos e cocos agrupados na camada córnea da epiderme. Clinicamente, o eczema impetiginizado surge associado à presença de exsudação e crostas melicéricas nas lesões. Estes achados não estão descritos no enunciado.

B - Estas células são típicas de reações granulomatosas, que surgem por exemplo na tuberculose ou sarcoidose. A descrição clínica não se adequa a nenhumas destas hipóteses. Além de que este achado sem dados adicionais é altamente inespecífico

C - A descrição da dermatose não é compatível com uma tinea corporis. A descrição poderia ser placas eritematodescamativas pruriginosas com configuração anular, bordo arceriforme, elevado e descamativo, com crescimento centrífugo.

D - Um dos diagnósticos diferenciais poderá ser a escabiose. Dermatose pruriginosa caracterizada por pápulas eritematosas com distribuição característica (espaços interdigitais, face volar dos punhos, região periumbilical, axilas, virilhas). Clinicamente podem observa-se galerias (túneis escavados pela fêmea na epiderme), nódulos escabióticos na região genital (escroto) e por vezes vesicupustulas acrais. O diagnóstico é clínico. Se dúvida diagnóstica a realização de biópsia pode ser esclarecedora com observação dos ácaros na epiderme.

PERGUNTA 60

Uma mulher de 41 anos vem à consulta por insónias, tonturas e cefaleias que atribui a stress profissional. Adicionalmente, refere ter galactorreia desde há quatro meses. Os antecedentes médicos incluem hipotiroidismo tratado com levotiroxina. Os sinais vitais são temperatura 36ºC, frequência respiratória 26/min, frequência cardíaca 76/min e pressão arterial 120/70mmHg. Ela tem 168cm de altura e pesa 79kg; IMC 28kg/m2. Ao exame físico aparenta bom

estado geral. A palpação da tiroide encontra-se dentro dos parâmetros da normalidade. A auscultação cardíaca e pulmonar não revela alterações patológicas. O abdómen está mole e depressível à palpação. O restante exame, incluindo o exame neurológico, encontra-se dentro dos parâmetros da normalidade. Os resultados dos estudos analíticos revelam: Soro TSH 0.5µU/mL T3 120 ng/dL T4 7µg/dL Prolactina 98µg/L [N < 25µg/L] Qual dos seguintes é o próximo passo mais adequado na gestão desta doente?

A. Medicar com beta-histina
B. Medicar com lorazepam
C. Realizar ecografia tiroideia
D. Realizar mamografia
E. Realizar RM cranioencefálica

Chave oficial: E
Proposta Academia: E

Validação da afirmação correcta: Realizar RM cranioencefálica

Perante evidência clínica e bioquímica de hiperprolactinemia, o próximo passo mais adequado é averiguar a sua etiologia. Uma vez que a doente não se encontra a fazer medicação associada a hiperprolactinemia e tem o hipotiroisimo controlado com medicação, o próximo passo mais adequado é a realização de RM cranioencefálica para avaliação de massas selares, nomeadamente o prolactinoma ou outras doenças hipotalalamo-hipofisárias que interfiram com a inibição dolaminérgica da secreção da prolactina. Esta é mandatória nesta doente, que apresenta inclusive sintomas que nos alertam para a possibilidade de massas intracranianas (tonturas e cefaleias).

Restantes alíneas:

A - A beta-histina está indicada formalmente na Doença de meniére, associada a quadros episódicos de hipoacusia, vertigem periférica e acúfeno. Nesta situação, é necessário esclarecer a causa das tonturas que a doente refere.

B - As hiperprolactinemia pode cursar com alterações do humor e do comportamento independentemente da disfunção do ciclo menstrual. A instituição de terapêutica médica dirigida à causa, após diagnóstico, permite a remissão destes sintomas. A doente não tem critérios agudos para a administração de um ansiolítico.

C - Perante uma doente com um exame objetivo tiroideu sem alterações grosseiras e com função tiroideia dentro dos valores de referência, não está indicada a realização de ecografia tiroideia.

D - A doente não se encontra dentro da idade de rastreio para realizar cancro da mama. A galactorreia bilateral, inferida pela vinheta apresentada, com um doseamento de prolactina elevada é mais sugestivo associar-se a outra etiologia para além de patologia intrínseca da mama.

PERGUNTA 61

Uma mulher de 34 anos vem ao consultório médico por fraqueza com evolução progressiva nos últimos dois meses. Neste período teve três episódios de parestesias com perda de sensibilidade nos membros superior, bilateral e simétrica, acompanhadas de dor nos punhos. Ela refere ainda perda de memória e dificuldade de concertação de ideias. Há cerca de 15 dias, desenvolveu visão turva com dor ligeira à mobilização do olho direito. Ela tem antecedentes de perturbação de ansiedade generalizada e de traumatismo cervical em acidente de viação há 12 anos, com fissura vertebral de C7 tratada conservadoramente. A medicação habitual inclui etinilestradiol e levonorgestrel. Os sinais vitais são temperatura 36ºC, frequência cardíaca 72/min e pressão arterial 138/76mmHg. Ela tem 171cm de altura e pesa 73.1kg; IMC 25kg/m 2 . Ao exame físico apresenta-se com bom estado geral. O restante exame físico, incluindo a auscultação cardíaca e pulmonar, exame abdominal e neurológico, encontra-se dentro dos parâmetros da normalidade.

Qual das seguintes alternativas é a mais adequada para confirmar o diagnóstico mais provável?

A. Eletromiografia dos membros superiores
B. Potenciais evocados
C. RM cerebral
D. TC cervical

E. Teste de Tinel

Área de conhecimento: Neurologia
Chave oficial: C
Proposta Academia: C

Validação da afirmação correcta: RM cerebral

A doente apresenta três episódios de alterações sensitivas, associados a um episódio compatível com nevrite óptica, dos quais recuperou sendo atualmente o exame normal. Esta clínica, nesta faixa etária, é altamente sugestiva de Esclerose Múltipla cujo diagnóstico é estabelecido através de achados imagiológicos (RM cerebral e medular) e bioquímicos (estudo de LCR e soro), e exclusão de diagnósticos alternativos.

Restantes alíneas:

A - Eletromiografia dos membros superiores
Comentário: Apesar das queixas de parestesias e dor nos punhos, a presença de episódio de nevrite óptica argumenta contra etiologia periférica para as queixas apresentadas.

B - Potenciais evocados

Comentário: Este exame poderia demonstrar atingimento de vias ópticas, sensitivas ou motoras, mas não faz diagnóstico de Esclerose Múltipla.

D - TC cervical
Comentário: A TC poderia reavaliar a fratura descrita nos antecedentes, mas não teria acuidade para avaliação da medula cervical, nomeadamente no contexto de doença inflamatória suspeita.

E - Teste de Tinel
Comentário: Esta manobra está indicada na avaliação de síndrome de túnel cárpico ao exame físico. Este diagnóstico não é compatível com as queixas da doente.

PERGUNTA 62

Uma primigesta de 27 anos recorre ao serviço de urgência por hemorragia genital escassa com início há cinco horas, após atividade sexual. Ela não tem outras queixas. A data da última menstruação foi há seis semanas. A gravidez foi espontânea e planeada. A história médica revela apendicectomia aos 18 anos. O grupo sanguíneo é A RhD positivo e o progenitor masculino é A RhD negativo. Está medicada com ácido fólico. A mãe tem antecedentes de ß-talassémia. Os sinais vitais são temperatura 37ºC, frequência respiratória 11/min, frequência cardíaca 78/min e pressão arterial 124/67mmHg. Ela tem 163cm de altura e pesa 64kg; IMC 24kg/m 2 . Ao exame físico apresenta mucosas coradas e hidratadas. O exame ginecológico ao espéculo revela quantidade escassa de sangue escuro na vagina, sem perda hemática ativa através do orifício cervical externo, colo e mucosa vaginal sem lesões. O toque vaginal revela colo amolecido, inteiro, fechado e indolor à mobilização, fundos de saco vaginais livres e indolores. A palpação bimanual revela um útero globoso, de acordo com gravidez inicial; as áreas anexiais não têm alterações patológicas. Na ecografia pélvica transvaginal observa-se imagem compatível com saco gestacional intrauterino, regular, com

vesícula vitelina. Regista-se ainda cisto simples com 2,5cm no ovário direito, sem outros achados.

Qual das seguintes alternativas é o próximo passo mais adequado na gestão desta grávida?

A. Prescrever imunoglobulina anti-D
B. Referenciar para consulta pré-natal
C. Repetir ecografia pélvica em 48 horas
D. Solicitar doseamento sérico seriado de ß-hCG
E. Solicitar hemograma

Chave oficial: B
Proposta Academia: B

Validação da afirmação correcta: Referenciar para consulta pré-natal - Foi feito o diagnóstico de uma gravidez in útero, pelo que a grávida tem indicação para iniciar a vigilância da gravidez em consulta pré-natal.

Restantes alíneas:

A - Prescrever imunoglobulina anti-D

Comentário: Teria indicação numa ameaça de aborto se a grávida fosse Rh negtiva e já se identificassem batimentos cardíacos fetais; apenas se identifica vesícula vitelina, pelo que ainda não existe circulação fetal estabelecida e, mesmo que a grávida fosse Rh negativa, ainda não haveria risco teórico de isoimunização Rh.

C - Repetir ecografia pélvica em 48 horas

Comentário: A repetição de ecografia num intervalo tão curto não teria grande utilidade neste caso, a não ser que a grávida tivesse outro episódio hemorrágico.

D - Solicitar doseamento sérico seriado de ß-hCG

Comentário: A ecografia permitiu diagnosticar uma gravidez intra-uterina, pelo que doseamentos seriados de ß-hCG não são úteis neste caso. Este doseamento seria útil numa gravidez de localização indeterminada, por exemplo.

E - Solicitar hemograma
Comentário: Tendo a grávida tido uma hemorragia vaginal escassa e estando normotensa e com frequência cardíaca normal, à partida não há repercussão hemodinâmica, pelo que um hemograma seria um exame laboratorial fútil neste caso.

PERGUNTA 63

Uma menina de 4 anos é trazida à consulta de pediatria por episódios recorrentes de dificuldade respiratória, tosse e sibilância durante o último ano. Os episódios motivaram várias idas ao serviço de urgência e terapêutica com salbutamol e prednisolona. Encontra-se assintomática entre os episódios. Não tem medicação em ambulatório. O pai tem antecedentes de asma e a mãe é fumadora. Os sinais vitais são temperatura 36,5ºC, frequência respiratória 19/min, frequência cardíaca 85/min e pressão arterial 95/63mmHg. O peso encontra-se no percentil 85. Ao exame físico apresenta bom estado geral e eczema nas pregas dos membros superiores. O restante exame físico, incluindo a auscultação cardíaca e pulmonar, encontra-se dentro dos parâmetros da normalidade.

Qual das seguintes atitudes é a mais adequada neste momento?

A. Dosear IgE específica para Dermatophagoides pteronyssinus
B. Iniciar budesonida em dose média e formoteral inalados
C. Iniciar montelucaste
D. Iniciar propionato de fluticasona inalado em dose baixa
E. Realizar espirometria

Chave oficial: D
Proposta Academia: D

Validação da afirmação correcta: Iniciar propionato de fluticasona inalado em dose baixa

Nesta situação estamos perante uma criança com um provável diagnóstico de asma (episódios recorrentes de dificuldade respiratória, tosse e sibilância), com necessidade de terapêutica em SOS com broncodilatador e corticoide oral. Dada a referência a serem episódios recorrentes (e não sendo apontada a frequência efetiva dos mesmos), e na ausência de sintomas intercrise (ex. tosse noturna, limitação do exercício físico,...) o que está recomendado em termos de terapêutica de manutenção é o corticoide inalado em dose baixa, como por exemplo a fluticasona, na alínea d. A adição de um LABA (como o formoterol) habitualmente reserva-se para crianças acima dos 6 anos com sintomas intercrise. Os antileucotrienos como o montelucaste (da alínea c) são uma opção de segunda linha, sendo os corticoides inalados a primeira linha. A realização de espirometria (alínea e) exige colaboração da criança (raramente se consegue colaboração antes dos 5-6 anos de idade), pelo que nas situações como as do presente caso clínico o recomendado é fazer uma prova terapêutica. Os testes de alergia, como o doseamento de IgE específica e testes cutâneos, encontram-se reservados para as asmas persistentes (com sintomas fora do período de crise).

Restantes alíneas:

Verificar a justificação completa da resposta correta.

PERGUNTA 64

Um homem de 63 anos vem à consulta por dispneia progressiva, com um mês de evolução. Refere que, nas últimas duas semanas, se acompanha de dor tipo pleurítica, primeiro à direita e desde o dia anterior também à esquerda. Refere ainda tosse muito frequente, não produtiva, que lhe prejudica a qualidade do sono. Nega perda de peso. Tem antecedentes de tuberculose na infância, neoplasia da próstata controlada com terapêutica hormonal, há 15 anos e artrite reumatóide sem medicação específica, há 10 anos. Os sinais vitais são temperatura 36.2ºC, frequência respiratória 16/min, frequência cardíaca 60/min e pressão arterial 130/82mmHg. Ao exame físico observa-se edemas depressíveis dos membros inferiores até aos joelhos. A auscultação cardíaca revela sons cardíacos rítmicos, sem sopros. A auscultação pulmonar revela sons respiratórios diminuídos nas bases, coincidindo com macicez e diminuição das vibrações vocais, bilateralmente. O exame do abdómen está normal à observação. O raio-X do tórax revela derrame pleural bilateral, livre. Realiza toracocentese e colhe sangue periférico para estudo. Os resultados dos estudos analíticos revelam:

Soro

Creatinina 0,9mg/dL

Glucose 92mg/dL

Sódio 139mEq/L

Potássio 3,5mEq/L

Cloro 103mEq/L

Proteínas

Total 6,1g/dL

LDH 82U/L

Líquido Pleural

Glucose 75mg/dL

Proteínas

Total 2,9g/dL

LDH 36U/L

Qual dos seguintes é a etiologia mais provável do derrame pleural?

A. Doença metastática
B. Pancreatite
C. Pleurite da artrite reumatóide
D. Síndrome nefrótico

E. Tuberculose

Chave oficial: D
Proposta Academia: D

Validação da afirmação correcta: Síndrome nefrótico

Para investigação da etiologia do derrame pleural é necessária a aplicação dos critérios de Light. O rácio de proteínas no líquido pleural/soro é inferior 0,5, o rácio LDH no líquido pleural/soro é inferior 0,6 e o LDH no líquido pleural é inferior a 2/3 do limite superior do normal no soro. Como tal, trata-se de um transudado. Adicionalmente, a diferença entre o valor das proteínas totais no soro e no líquido pleural é superior a 3,1, o que também apoia esta hipótese.

Trata-se de uma causa de transudado, justificando o quadro clínico.

Restantes alíneas:

A - Doença metastática – trata-se de uma causa de exsudado, pelo que não justifica o quadro.

B - Pancreatite - trata-se de uma causa de exsudado, pelo que não justifica o quadro.

C - Pleurite da artrite reumatóide – trata-se de uma causa de exsudado, pelo que não justifica o quadro.

E - Tuberculose – trata-se de uma causa de exsudado, pelo que não justifica o quadro.

PERGUNTA 65

Um homem de 18 anos é trazido ao consultório médico pela sua mãe por perda de apetite, suores noturnos e perda de peso de 4.5kg desde há duas semanas. Ele diz: «Não me apetece fazer nada.» Não tem diarreia, eritema ou tosse. Não há história de trauma recente, viagem ao estrangeiro ou picada de inseto ou outro animal. É estudante aplicado, do 12º ano, e está envolvido em muitas atividades extracurriculares. Não está sexualmente ativo e não consome drogas ilícitas. Nunca esteve hospitalizado. Ele tem 175cm de altura e pesa 55kg, IMC 18kg/m2. Os sinais vitais são temperatura 37ºC, frequência respiratória 20/min, frequência cardíaca 84/min e pressão arterial 108/64mmHg. Ao exame físico está pálido e emagrecido. A auscultação cardíaca e pulmonar encontra-se dentro dos parâmetros de normalidade. Palpa-se um nódulo de 3x4cm na região supraclavicular direita. Qual das seguintes alternativas é a causa subjacente mais provável do quadro atual do doente?

A. Carcinoma metastático do testículo
B. Leucemia aguda
C. Linfoma
D. Mononucleose
E. VIH

Chave oficial: E
Proposta Academia: C

Validação da afirmação correcta: A causa subjacente mais provável do quadro atual do doente é um linfoma, tendo em conta que apresenta sintomas B, nomeadamente suores noturnos e perda ponderal, bem como adenopatia de localização supraclavicular, altamente sugestiva de malignidade.

Restantes alíneas:

A - Apesar de um nódulo supraclavicular poder estar relacionado com metástase do testículo, não existe qualquer referência no enunciado a nódulo ou massa testicular. Além disso, o tumor testicular cursa com uma evolução mais arrastado, e não tão
aguda.

B - Apesar deste doente apresentar um quadro agudo, os sintomas B estão geralmente mais associados a doenças linfomatosas. Por outro lado, tipicamente ocorrem adenopatias.

C - A causa subjacente mais provável do quadro atual do doente é um linfoma, tendo em conta que apresenta sintomas B, nomeadamente suores noturnos e perda ponderal, bem como adenopatia de localização supraclavicular, altamente sugestiva de malignidade.

D - O doente não apresenta características de quadro infecioso, não tendo febre. A mononucleose infeciosa cursa com um quadro de adenopatias disseminadas e esplenomegalia, sendo pouco provável neste doente.

PERGUNTA 66

Uma mulher de 69 anos, professora, vem à consulta com o seu psiquiatra assistente por tristeza, falta de energia e de prazer na realização de qualquer tarefa nas últimas duas semanas. Descreve insónia inicial e terminal na última semana, assim como a culpa que sente relativamente à morte do pai, apesar de reconhecer a irracionalidade deste sentimento. Deixou de dar explicações porque se sente lenta e tem cometido muitos erros na sua atividade profissional. A doente teve vários episódios depressivos semelhantes nos últimos cinco anos, tendo melhorado sempre com o tratamento com venlafaxina. Em cada um dos episódios, o tratamento foi interrompido ao fim de seis meses de melhoria. No último ano esteve assintomática e sem necessidade de realizar tratamento.

Qual dos seguintes é o próximo passo mais adequado, neste momento?

A. Iniciar associação de lítio com mirtazapina
B. Iniciar lítio
C. Iniciar sertralina
D. Iniciar trazodona
E. Iniciar venlafaxina

Área de conhecimento: Psiquiatria
Proposta Academia: E
Chave oficial: E

Validação da afirmação correcta: Iniciar venlafaxina

Trata-se de um caso de uma perturbação depressiva recorrente, encontrando-se atualmente numa fase de agravamento da doença – episódio depressivo major. Em relação ao tratamento farmacológico a recomendação de 1ª linha são os antidepressivos SSRI ou outros antidepressivos de 2ª geração. Neste caso, qualquer um dos fármacos (à exceção do lítio), poderiam ser boas opções de tratamento numa fase inicial. No entanto, tendo em conta que a venlafaxina já foi utilizada em episódios anteriores com boa tolerabilidade e beneficio terapêutico, isso faz dela a melhor opção neste caso em concreto (a probabilidade de voltar a tolerar bem o fármaco e responder adequadamente é elevada).

Restantes alíneas:

A- Iniciar associação de lítio com mirtazapina
Comentário: Esta combinação não está recomendada como tratamento inicial de episódios depressivos unipolares. A associação do lítio a um antidepressivo pode ser útil em casos resistentes ao tratamento.

B - Iniciar lítio
Comentário: O tratamento com lítio em monoterapia não mostrou ser eficaz (e por isso não é recomendado) no tratamento de episódios depressivos unipolares. Pode ser uma boa opção de tratamento nos episódios depressivos no contexto de uma doença bipolar..

C - Iniciar sertralina
Comentário: A introdução de sertralina poderia ser uma opção igualmente válida nesta fase do tratamento do episódio depressivo. No entanto, a história prévia de boa resposta e ausência de efeitos adversos com a venlafaxina, torna esta última uma opção mais vantajosa.

D - Iniciar trazodona
Comentário: A introdução de trazodona poderia ser uma opção igualmente válida nesta fase do tratamento do episódio depressivo. No entanto, a história prévia de boa resposta e ausência de efeitos adversos com a venlafaxina, torna esta última uma opção mais vantajosa.

PERGUNTA 67

Um homem de 70 anos vem ao consultório médico por fraqueza nas pernas e secura dos olhos e da boca com oito meses de evolução. Perdeu 7kg neste período, apesar de manter o apetite e a dieta. A história médica revela enfisema e úlcera péptica. A medicação habitual inclui omeprazol e broncodilatadores. Tem ainda antecedentes de dependência de álcool (bebe 4 unidade de álcool diariamente) e é fumador de um maço de cigarros por dia, nos últimos 55 anos. Os sinais vitais são temperatura 37ºC, frequência respiratória 24/min, frequência cardíaca 96/min e pressão arterial 130/80mmHg. Ele tem 183cm de altura e pesa 93kg; IMC 28kg/m2. Ao exame físico apresenta tórax em barril, ptose palpebral discreta e ptose da boca. A auscultação pulmonar revela sons respiratórios de intensidade reduzida. A força muscular é de 4/% nos flexores da anca bilateralmente, e 5/5 nos restantes grupos musculares. Os reflexos tendinosos profundos estão ausentes. A sensibilidade está intacta e o sinal de Babinsky está ausente. Requer quatro tentativas para se levantar de uma posição de sentado. O exame da marcha não revela alterações. Os resultados dos estudos analíticos revelam

anticorpos anticanais de cálcio positivos. O quadro clínico do doente, é mais provavelmente, uma complicação de qual das seguintes condições?

A. Artrite reumatóide
B. Carcinoma de pequenas células do pulmão
C. Esteatose hepática
D. Miastenia gravis
E. Síndrome de Sjogren

Proposta Academia: B
Chave oficial: B

Validação da afirmação correcta: Carcinoma de pequenas células do pulmão - O quadro clinico de fraqueza muscular, associado também a fraqueza dos músculos dos olhos e face), reflexos reduzidos, dificuldade em caminhar, com anticorpos anti canais de cálcio positivo, associado a fatores de risco para cancro do pulmão como o tabagismo é compatível com síndrome de Lambert-Eaton, um síndrome paraneoplásico que em cerca de 50% dos casos está associado a carcinoma de pequenas células do pulmão.

Restantes alíneas:

A - Habitualmente cursa com artralgias e não com fraqueza muscular. Anticorpos anticanais de cálcio positivos não são típicos.

C - Esteatose hepática

Não cursa habitualmente com fraqueza dos músculos descritos e anticorpos anticanais de cálcio positivos.

D - Miastenia gravis – Apesar de cursar com fraqueza muscular, normalmente os doentes apresentam anticorpos anti receptor acetilcolina

E - Síndrome de Sjogren- sintomas como xerostomia e xeroftalmia são comuns, fraqueza muscular é infrequente. Não cursa com anticorpos anti canais de cálcio.

PERGUNTA 68

Uma mulher de 62 anos é trazida ao serviço de urgência pelo marido por febre com dois dias de evolução (39ºC), prostração e períodos de confusão desde esta noite. Tem antecedentes de gonartrose direita e carcinoma da mama direito invasor, grau 3, com receptores de estrogénio 70%, receptores de progesterona 40%, HER 2 negativo e Ki 67 30% tratado com cirurgia (pT2 N1) – atualmente sob quimioterapia adjuvante, tendo realizado o último ciclo de tratamento há nove dias. Os sinais vitais são temperatura 39,4ºC, frequência respiratória 28/min, frequência cardíaca 128/min e pressão arterial 76/52mmHg; SpO1 91% (ar ambiente). Ela tem 156cm de altura e pesa 68kg, IMC 28kg/m2. Ao exame físico apresenta mau estado geral; está sonolenta, mas despertável e aparentemente confortável. Está pouco colaborante e tem discurso incoerente. Sem outras alterações ao restante exame neurológico. A pele e as mucosas estão descoradas e desidratadas. Observam-se cicatrizes cirúrgicas de mastectomia direita e esvaziamento ganglionar ipsilateral sem deiscência nem sinais inflamatórios. Sem alterações locais relacionadas com o cateter central permanente. A auscultação pulmonar revela sons respiratórios diminuídos na base esquerda. A auscultação cardíaca revela taquicardia com sons rítmicos, sem sopros. O abdómen é indolor à palpação; sem organomegálias, sem defesa nem sinais de irritação peritoneal. Os resultados dos estudos analíticos revelam: O raio-X do tórax mostra uma condensação no lobo inferior esquerdo. O eletrocardiograma revela ritmo sinusal, frequência cardíaca 132/min, sem outras alterações. Sem melhoria nas primeiras 24 horas após ressuscitação de volume e início de antibioterapia empírica de largo espectro. Considerando o quadro clínico, qual dos seguintes é o próximo passo mais adequado?

A. Medidas não invasivas em regime de enfermaria
B. Sedação terminal
C. Suporte de órgão em regime de cuidados intensivos
D. Suporte de órgão em regime de cuidados intermédios
E. Ventilação não invasiva

Proposta Academia: D
Chave oficial: A
Validação da afirmação correcta: Suporte de órgão em regime de cuidados intermédios.
Estamos perante uma doente com uma complicação do seu tratamento de quimioterapia adjuvante – Neutropenia febril com infeção com ponto de partida provável pulmonar. Assume-se que o intuito de tratamento seja curativo, já que foi operada e está sob tratamento adjuvante – o facto de ser claro que o intuito é curativo é importante para a definição do teto terapêutico. Pela análise da vinheta clínica é possível perceber que a doente apresenta disfunção renal (lesão

renal aguda) e disfunção cardiovascular (hipotensão) que não está a responder a medidas de ressuscitação de volume; desta feita, dada a ineficácia da reposição volémica, a doente tem indicação para suporte vasopressor que deve ser realizado em contexto de cuidados intermédios.

Restantes alíneas:

A - Medidas não invasivas em regime de enfermaria
Esta hipótese seria adequada se não houvesse indicação de falência da ressuscitação volémica. No entanto, dada a disfunção cardiovascular refratária a ressuscitação volémica, é necessário escalar cuidados para o nível de cuidados intermédios.

B - Sedação terminal
Estamos perante uma doente a realizar tratamento quimioterápico com intuito curativo (foi operada e está sob tratamento adjuvante), com uma complicação potencialmente reversível do seu tratamento, sem outros antecedentes que possam inviabilizar a escalada terapêutica, pelo devem ser tomadas todas as medidas para suporte de órgão.

C - Suporte de órgão em regime de cuidados intensivos
Neste momento, a escalada de cuidados para o nível de cuidados intensivos não parece ser necessária. Esta opção colocar-se-ia, por exemplo, se a doente apresentasse disfunção respiratória com necessidade de ventilação invasiva.

E - Ventilação não invasiva
A doente apresenta saturação periférica de oxigénio de 91% em ar ambiente. Neste caso, os objetivos de saturação são passíveis de ser cumpridos com o recurso a cânula nasal ou uma ventimask. Apenas após falência dos anteriores poderá ser equacionada a necessidade de ventilação não invasiva. Por outro lado, a vinheta clínica refere que a doente está sonolenta e pouco colaborante o que constitui uma contraindicação para ventilação não invasiva.

PERGUNTA 69

Um homem de 18 anos recorre ao serviço de urgência por episódio de síncope seguida de convulsões e posterior recuperação espontânea de consciência. Refere que, antes do início deste episódio, estava a correr e teve sensação de «coração aos saltos». Diz ter tido alguns episódios prévios similares, nos últimos dois meses, que não valorizou. A história médica revela diminuição da acuidade auditiva bilateral e distúrbio do sono desde há um ano. A medicação habitual inclui amitriptilina 10mg/dia, desde há três meses. Refere consumo ocasional de canabinóides. A auscultação cardíaca e pulmonar e restante exame do tóraz encontram-se dentro dos parâmetros da normalidade. O eletrocardiograma revela os achados apresentados na figura seguinte:

O raio X do tórax encontra-se dentro dos parâmetros de normalidade.

Qual das seguintes alternativas é a explicação mais provável para o quadro clínico do doente?

A. Consumo de antidepressivo tricíclico
B. Consumo de canabinoides
C. Epilepsia inaugural
D. Síndrome de Alport
E. Síndrome de QT longo congénito

Chave oficial: E
Proposta Academia: E

Validação da afirmação correcta: Síndrome de QT longo congénito

A história de síncope durante o esforço, precedida por palpitações, com rápida recuperação da consciência e sem período pós-ictal favorecem o diagnóstico de síncope de causa cardíaca. Atendendo ao ECG realizado no SU, é possível constatar um intervalo QT corrigido de 595 ms (não corrigido de 500 ms), colocando o síndrome QT longo como causa mais provável deste episódio de síncope. Foram descritos dois fenótipos clínicos de síndrome QT longo congénito - a forma autossómica dominante mais comum, a síndrome Romano-Ward, que apresenta apenas manifestações cardíacas, e a forma autossómica recessiva, o síndrome Jervell e Lange-Nielsen, que se caracteriza pela associação entre prolongamento QT e surdez neurossensorial. Este doente tem história de diminuição da acuidade auditiva bilateral com 1 ano de evolução, manifestação essa que favorece este diagnóstico.

Restantes alíneas:

A - A amitriptilina, pela sua atividade bloqueadora de canais de sódio miocárdicos, associa-se a prolongamento do intervalo QRS, podendo também se associar ao prolongamento do intervalo QT. No entanto, não justificaria a surdez neurossensorial que aliás precede a toma de amitriptilina.

B - Arritmias cardíacas de qualquer tipo (exceto taquicardia sinusal) são raras entre adolescentes ou adultos jovens consumidores de canabinoides, sendo que a arritmias mais frequentemente encontrada é a fibrilhação auricular.

C - A síncope deve ser distinguida de outras causas de perda de consciência súbita, que incluem a epilepsia. Este doente teve, de facto, convulsões durante o episódio sincopal recente. Contudo, este achado não é específico de patologia epilética, resultando do estado de hipoperfusão cerebral que acompanhou a síncope.

D - A apresentação clássica de síndrome de Alport inclui doença glomerular que progride para insuficiência renal, anomalias oculares (ex.: lenticone anterior) e surdez neurossensorial, com clínica mais severa a atingir os elementos masculinos da família afetada com a doença (transmissão ligada ao X). Apesar deste doente ter história com um ano de diminuição da acuidade auditiva bilateral, não apresenta mais achados que nos apontem para este diagnóstico.

PERGUNTA 70

Uma mulher de 53 anos vem à consulta por disestesias simétricas dos pés, intensas, com seis meses de evolução e que foram progredindo de intensidade. Ela refere que a sensação a acorda de noite. A caminhar tem a sensação de caminhar descalça sobre pedras. Tem história de hipertensão arterial medicada com irbesartan. Refere que tem diminuído progressivamente o uso dos seus fármacos por hipotensão e tonturas posturais, nos últimos dois meses. Refere ingestão de álcool 15g/dia. Os sinais vitais são temperatura 36.5ºC, frequência respiratória 16/min e frequência cardíaca 78/min. A pressão arterial é 140/89mmHg sentada e 85/60mmHg em pé. Ela tem 162cm de altura e pesa 73kg, IMC 28kg/m 2 . Ao exame físico apresenta hipostesia em peúga, ausência de reflexos aquilianos e abolição da sensibilidade vibratória. A auscultação cardíaca e pulmonar encontra-se dentro dos parâmetros de normalidade. O abdómen está mole e depressível à palpação.

Os resultados dos exames analíticos revelam:

Soro

Creatinina 0,8mg/dL

Glucose 92mg/dL

Proteína C reativa 20mg/dL

T3 115ng/dL

T4 5µg/dL

TSH 3,5µg/dL

Ácido fólico 20ng/mL [N = 3-17 ng/mL]

Vitamina B12 500pg/mL [N = 195-700pg/mL]

Sangue

Hemoglobina 13,0g/dL

VGM 85fL

HCM 31pg

Leucócitos 9500/mm3

Velocidade de sedimentação eritrocitária 50mm/1ª hora

As serologias da sífilis, VIH 1 e 2 são negativas. O exame sumário de urina não apresentaalterações. O estudo da mutação ATTR V30M para a polineuropatia amiloidótica familiar revelou ausência de mutações. A eletromiografia revela abolição dos potenciais sensitivos dos membros inferiores com potenciais motores normais. A TC toracoabdominopélvica não revela alterações patológicas. PET-SCAN sem lesões hipermetabólicas captando FDG. A endoscopia digestiva alta e baixa encontra-se dentro dos parâmetros de normalidade.

Qual das seguintes alternativas é o diagnóstico mais provável?

A. Doença cerebrovascular
B. Intoxicação por metais pesados
C. Porfiria
D. Síndrome de Sjogren
E. Tabes dorsal

Área de conhecimento: Neurologia
Chave oficial: D
Proposta Academia: D

Validação da afirmação correcta: Síndrome de Sjogren

A doente apresenta quadro de atingimento exclusivamente sensitivo (pequenas e grandes fibras) e autonómico, sugestivo de ganglionopatia. Adicionalmente, apresenta parâmetros inflamatórios aumentados (VS e PCR). Foi excluída paramiloidose, neoplasia oculta, diabetes, hipo/hipertiroidismo, défice de B12/folato, proteinúria. Das alternativas apresentadas, apenas a síndrome de Sjogren está associada a esta apresentação clínica.

Restantes alíneas:

A - Doença cerebrovascular
Comentário: A doente apresenta neuropatia periférica, pelo que eventual doença cerebrovascular não explica o quadro.

B - Intoxicação por metais pesados
Comentário: A intoxicação por metais pesados cursa habitualmente com neuropatia motora (e sensitiva) e/ou mielopatia e/ou manifestações no hemograma e/ou alterações do comportamento e/ou alterações cutâneas. Na vinheta clínica não há nenhum dado que faça suspeitar de intoxicação por metais pesados.

C - Porfiria
Comentário: A neuropatia associada à porfiria é motora e não sensitiva, pelo que não se enquadra na doente descrita.

E - Tabes dorsal
Comentário: A disfunção dos cordões posteriores não explicaria a disautonomia nem os achados na eletromiografia, pelo que não é compatível com o quadro apresentado. Além disso, as causas principais - sífilis e diabetes – foram excluídas.

PERGUNTA 71

Um homem de 43 anos vem à consulta por pé direito pendente. Refere ter tido, no início da semana anterior, uma dor de intensidade elevada na face anterior da perna direita e febre vespertina (39ºC), durante três dias consecutivos. No dia seguinte não conseguia fazer dorsiflexão do pé direito. Tem antecedentes de rinite e polipose nasal desde a adolescência. Tem história de asma brônquica de difícil controlo, apesar de terapêutica inalatória máxima, desde os 20 anos. Os sinais vitais são temperatura 36.5ºC, frequência respiratória 16/min, frequência cardíaca 78/min e pressão arterial 126/68mmHg. Ele tem 175cm de altura e pesa 104kg; IMC 34kg/m2. A auscultação cardíaca revela sons presentes sem sopros. A auscultação pulmonar revela diminuição global dos sons respiratórios e raros sibilos tele- expiratórios. O abdómen está mol e depressível à palpação. O exame neurológico revela paresia completa da dorsiflexão do pé direito, reflexo aquiliano direito abolido. O restante exame físico encontra-se dentro dos parâmetros de normalidade.

Os resultados dos estudos analíticos revelam:

Soro

Creatinina 0,8mg/dL

Glucose 88mg/dL

Proteína C reativa 90mg/dL

T3 100ng/dL

T4 4µg/dL

TSH 2,0/dL

Ácido fólico 14ng/mL [N = 3-17 ng/mL]

Vitamina B12 700pg/mL [N = 195-700pg/mL]

Sangue

Hemoglobina 13,0g/dL

VGM 85fL

HCM 31pg

Leucócitos 30000/mm3

Neutrófilos, segmentados 30%

Linfócitos 10%

Eosinófilos 15%

Velocidade de sedimentação eritrocitária 110 mm/1ª hora

As serologias da sífilis, VIH 1 e 2 são negativas. O estudo serológico revela anticorpos antinucleares negativos e anticorpos anticitoplasma dos neutrófilos positivos, ainda sem identificação do tipo. O exame sumário de urina não apresenta alterações. A eletromiografia revela abolição dos potenciais motores do nervo tibial anterior direito.

Qual dos seguintes é o diagnóstico mais provável?

A. Arterite de células gigantes
B. Doença de Behçet
C. Granulomatose eosinofílica com poliangeíte
D. Poliangeíte mircroscópica
E. Poliarterite nodosa

Área do conhecimento: Reumatologia
Chave oficial: C
Proposta Academia: C

Validação da afirmação correcta: Granulomatose eosinofílica com poliangeite

O caso clínico aborda um quadro de constitucional com febre e elevação de parâmetros inflamatórios (leucocitose, elevação da velocidade de sedimentação eritrocitária > 100 e PCR 90 mg/L) associado a mononeuropatia do tibial anterior do pé direito (pé pendente, limitação na dorsiflexão e eletromiografia positiva) com ANCA positivos, sugerindo um quadro de vasculite com envolvimento do sistema nervoso periférico, nomeadamente uma vasculite associada a ANCA. Além disso, a presença de eosinofilia e antecedentes pessoais de rinite alérgica, polipose nasal e asma de início tardio, tornam mais provável a Granulomatose eosinofílica com poliangeite (alínea C). Dentro das hipóteses, a Poliangeíte Microscópica (alínea D) seria a segunda mais provável pois trata-se de uma vasculite associada a ANCA que também origina mononeuropatia múltipla (apesar de menos frequente) mas que ocorre mais frequentemente com envolvimento renal com

glomerulonefrite (neste caso o exame sumário da urina é normal) e não associa as manifestações alérgicas e otorrinolaringológicas (eosinofilia, rinite, polipose nasal e asma). As restantes hipóteses são menos prováveis pois não são vasculites associadas ao ANCA. A Poliarterite Nodosa (alínea E) também se manifesta com um quadro sistémico e inflamatório com febre e elevação de parâmetros inflamatórios e em cerca de metade dos casos apresenta mononeuropatia múltipla. No entanto, esta vasculite mais frequentemente apresenta envolvimento de médios vasos da vasculatura abdominal, nomeadamente renal (lesão renal e/ou hipertensão arterial) e gastrointestinal (angina intestina e/ou diarreia com sangue). A Doença de Behçet (alínea B) também explica o quadro sistémico e mais raramente o envolvimento neurológico periférico. No entanto, o doente não apresenta as manifestações mais comuns como a aftose oral e genital recorrente nem o envolvimento cutâneo ou ocular. Por fim, a Arterite de células gigantes (alínea A) é a hipótese menos provável pois trata-se de uma vasculite de grandes vasos que se manifesta com um quadro constitucional associado a cefaleia, claudicação da mandibula e/ou amaurose e não origina mononeuropatia múltipla.

Restantes alíneas:

Verificar a justificação completa da resposta correta.

PERGUNTA 72

Uma mulher de 57 anos vem ao serviço de urgência por dor no hipocôndrio direito com oito horas de evolução e agravamento progressivo, associada a náuseas e vómitos. A história médica revela hipertensão arterial e obesidade. Os sinais vitais são temperatura 36.3ºC, frequência respiratória 20/min, frequência cardíaca 80/min e pressão arterial 140/75mmHg. Ela tem 159cm de altura e pesa 78kg, IMC 31kg/m2. Ao exame físico encontra-se eupneica, em decúbito dorsal. O abdómen é plano, com ruídos hidroáereos, mas com defesa e dor à palpação no hipocôndrio direito.

Os resultados dos estudos analíticos revelam:

Soro

Creatinina 0,6mg/dL

Bilirrubina

Total 0,7mg/dL

Proteína C reativa 16mg/dL

Sódio 141mEq/L

Potássio 4,6mEq/L

Cloro 106mEq/L

Sangue

Hemoglobina 13,0 g/dL

Leucócitos 17 000/mm3

Neutrófilos, segmentados 87%

A ecografia abdominal revela a presença de cálculo único com 2 cm em localização

infundibular, com espessamento da parede da vesícula biliar e líquido perivesicular.

Qual das seguintes alternativas é o evento inicial mais provavel do quadro clínico descrito?

A. Estase biliar
B. Impactação de cálculo no canal cístico
C. Infeção bacteriana
D. Isquemia da parede da vesícula
E. Oclusão do lúmen da vesícula por tumor

Chave oficial: B
Proposta Academia: B

Validação da afirmação correcta: Impactação de cálculo no canal cístico - Doente com suspeita clara de colecisitite aguda pela clinica típica anamenese, exame objectivo, analises e ecografia. Esta resposta é a fisiopatologia da colecistite inicial, tudo começa por causa da obliteração do cistico.

Restantes alíneas:

A - Estase biliar

Comentário: A estase biliar é um fenómeno que agrava a litogénse da vesicula biliar e portanto a formação de cálculos, que é a causa da colecistite aguda. Mas estamos a falar de colecistite – premissa inicia – obliteração do canal cístico.

C - Infeção bacteriana

Comentário: A doente tem uma colecistite aguda que pela sua fisiopatologia é um fenómeno inflamatório que pode evoluir para infeccioso mais tarde na sua progressão.

D - Isquemia da parede da vesícula

Comentário: Progressão da inflamação da parede da vesicula vai acabar no edema da parede, hiperpressão endoluminal, pressão venosa=arterial – isquémia…mais uma vez, mais tarde na fisiopatologia da colecistite.

E - Oclusão do lúmen da vesícula por tumor

Comentário: Colecistite aguda MUITO raramente é condicionada por neoplasia da vesicula que por si só já é um tumor muito pouco frequente.

PERGUNTA 73

Um homem de 62 anos, engenheiro mecânico, vem ao consultório médico para mostrar resultados de exames solicitados para estudo de episódios de hematúrio macroscópica, sem outros sintomas associados, nos últimos dois meses. A história médica revela diabetes Mellitus tipo 2 e trombose venosa superficial do membro inferior há 18 meses. A medicação habitual inclui varfarina e glicazida. É fumador de 60 UMA desde há 45 anos.

Os resultados dos estudos analíticos revelam:

Soro

Creatinina 0,8mg/dL

Ureia 45mg/dL [N = 10-40mg/dL]

PSA total 1,2ng/mL [N ≤ 4ng/mL]

Sangue

Hemoglonina 13g/dL

Urina

Eritrócitos 200/cga [N < 3/cga]

A ecografia renal, vesical e prostática revela rins normais e próstata de 40mm3, compatível com hiperplasia benigna.

Qual dos seguintes é o próximo passo mais adequado?

A. Cistoscopia e citologia urinária
B. PET-PSMA
C. Pielografia ascendente bilateral
D. RM abdominal e pélvica
E. Uretrocistografia retrógrada e permiccional

Chave oficial: A
Proposta Academia: A

Validação da afirmação correcta: Cistoscopia e citologia urinária - A cistoscopia é o exame-chave no estudo do doente com hematúria, por ser o exame mais fiável na avaliação da mucosa vesical para a presença de lesões neoplásicas. Está recomendada a todos os doente com hematúria e mais de 35 anos, com fatores de risco para neoplasia e em quem foram excluídas causas benignas. A citologia urinária é altamente sensível e especifica para a deteção de lesões neoplásicas de alto grau e por isso deve ser feita simultaneamente à cistoscopia.

Restantes alíneas:

B - PET-PSMA
Comentário: A PET-PSMA é um exame de medicina nuclear utilizado na suspeita de diagnostico / estadiamento do cancro da próstata. PSMA (prostate specific membrane antigen) é uma glicoproteína transmembranar expressa pelas células epitelias do cancro da próstata. Neste caso clinico o diagnóstico a ser excluído de seguida, tendo em conta todos os resultados dos MCDTs do enunciado, é o tumor da bexiga. A PET que teria interesse no estudo do carcinoma urotelial seria a PET-FDG e mesmo essa também não seria o próximo passo mais adequado.

C - Pielografia ascendente bilateral
Comentário: Não é o exame mais indicado nesta fase do estudo de hematúria, apesar de hematúria ser uma das indicações para realização de pielografia ascendente. Outras indicações para realização de pielografia são: (1) avaliação de obstrução ureteral adquirida ou congénita; (2) avaliação de lesões intrínsecas dos ureteres/bacinete; (3) avaliação de lesões traumáticas dos ureteres/bacinete; (4) auxilio na colocação de cateteres uretéricos e na realização de acessos percutnâneos; (5) vigilância de neoplasia urotelial

D - RM abdominal e pélvica
Comentário: Não tem um papel central na avaliação do doente com hematúria. Permite a avaliação de aparelho urnário alto e baixo, mas em termos de diagnóstico de neoplasia trato urinário não é a primeira linha. Tem interesse, por exemplo, no estadiamento local do cancro da próstata, avaliação das glândulas supra-renais e de massas / quistos renais.

E - Uretrocistografia retrógrada e permiccional

Comentário: Não é um exame com particular interesse nesta fase do estudo de hematúria macroscópica no caso descrito em especifico. Teria indicação no estudo de hematúria por traumatismo da uretra, que não é o caso. Outras indicações para uretrocistografia retrógrada e permiccional: (1) avaliação de estenoses da uretra; (2) identificação de corpos estranhos; (3) avaliação por traumatismo peniano/uretral

---

PERGUNTA 74

Uma mulher de 31 anos, gesta 3, para 1, vem à consulta de vigilância pré-natal, às 24 semanas de gestação. Não tem queixas. A gestação decorreu sem intercorrências até ao momento. Aos 25 anos, teve um aborto espontâneo às 9 semanas, resolvido com tratamento médico e curetagem uterina. Aos 28 anos teve uma gravidez que decorre sem complicações até à 35ª semana, altura em que teve um parto vaginal espontâneo, com filho vivo e saudável. Os antecedentes médicos incluem um episódio depressivo aos 26 anos. Atualmente está medicada com suplemento oral de ferro. Pratica uma dieta sem ingestão de carne desde os 27 anos. Ela tem 165cm de altura e pesa 57kg; IMC 21kg/m2. Os sinais vitais são temperatura 36.2ºC, frequência respiratória 15/min, frequência cardíaca 62/min e pressão arterial 110/60mmHg. O exame ginecológico revela colo posterior, muito amolecido, inteiro e fechado.

Qual dos seguintes antecedentes desta grávida é o principal factor de risco de parto pré-termo?

A. Aborto espontâneo
B. Curetagem uterina
C. Episódio depressivo
D. Hábitos dietéticos
E. Parto prévio às 35 semanas

Chave oficial: E
Proposta Academia: E

Validação da afirmação correcta: Parto prévio às 35 semanas - um parto pré-termo espontâneo anterior é, talvez, o principal fator de risco para um parto pré-termo em gravidez subsequente.

Restantes alíneas:

A - Aborto espontâneo

Comentário: A grávida teve um aborto espontâneo de 1º trimestre, o que não é um fator de risco reconhecido para parto pré-termo.

B - Curetagem uterina

Comentário: Cirurgias uterinas prévias não são um fator de risco consensual para parto pré-termo, apesar de serem fator de risco para outras patologias, nomeadamente anomalias da placentação, que podem conduzir à necessidade de parto prematuro iatrogénico.

C - Episódio depressivo

Comentário: A depressão não é um fator de risco consensual para parto pré-termo. De qualquer forma, teve um episódio depressivo aos 26 anos e tem agora 31 anos.

D - Hábitos dietéticos

Comentário: A grávida não ingere carne, mas isso não faz necessariamente da sua dieta uma dieta não saudável. Uma grávida com baixo peso pode ter risco aumentado de parto pré-termo, sendo que esta grávida tem um IMC de 21. Os seus hábitos dietéticos não parecem ser fator de risco.

PERGUNTA 75

Um homem de 51 anos vem à consulta para vigilância periódica. Na anamnese, refere dor discreta na região do ombro direito, em relação com esforços físicos, que relaciona com tendinite recidivante, desde há 15 anos. Não tem outros antecedentes médicos. Os sinais vitais encontram-se dentro dos parâmetros de normalidade. O exame físico revela sensibilidade aumentada à palpação da região proximal do braço direito, sem massas palpáveis. A ecografia revela tendinopatia do músculo supraespinhoso do ombro direito. O raio-X revela aumento de volume e rarefação óssea, com espessamento da cortical e alterações escleróticas, sem sinais de fratura, no terço proximal do úmero direito.

Considerando o diagnóstico mais provável, qual dos seguintes é o próximo passo mais adequado na gestão deste doente?

A. Doseamento seriado de fosfatase alcalina sérica
B. Prescrever cálcio oral diário
C. Prescrever vitamina D
D. Realização de densitometria óssea periódica
E. Realização de radiografias seriadas do esqueleto

Chave oficial: A
Proposta Academia: A

Validação da afirmação correcta: Doseamento seriado de fosfatase alcalina sérica

O caso clínico aborda um quadro de tendinopatia do supraespinhoso (com clínica de omalgia e confirmado pela ecografia) em que a palpação dolorosa da região proximal do braço direito e, posteriormente, a radiografia revelam alterações não enquadráveis no diagnóstico da doença periarticular. O achado radiográfico de aumento de volume e rarefação óssea, com espessamento da cortical e alterações escleróticas, sem sinais de fratura, no terço proximal do úmero direito sugerem uma provável lesão óssea da Doença de Paget. A avaliação inicial desta suspeita implica o doseamento da fosfatase alcalina (alínea A) que normalmente encontra-se elevado nas fases inicias de elevada atividade. Posteriormente doseamentos seriados de fosfatase alcalina são utilizados para monitorizar a atividade da doença. A realização de radiografias seriadas do esqueleto (alínea E) é uma estratégia utilizada caso a lesão radiográfica fosse sugestiva de mieloma múltiplo (lesões líticas). Na doença óssea de Paget não existe indicação para realização de rastreio radiográfico, mas sim cintigrafia óssea. A densitometria óssea (alínea D) é um exame que não tem indicação nesta doença, devendo ser solicitado na suspeita de osteoporose que não é o caso. A prescrição de cálcio oral diário (alínea B) ou de vitamina D (alínea C) não têm indicação na doença de Paget, devendo ser prescritos na suspeita de Osteoporose ou Hipovitaminose D, respetivamente.

Restantes alíneas:

Verificar a justificação completa da resposta correta.